FACULTE DE MEDECINE DE PARIS

Année 1931

N° 124

THESE

POUR LE

DOCTORAT EN MÉDECINE

DIPLOME D'ETAT

par

Robert BONNAUD

Ex-interne de l'Hôpital Péan

Né le 2 Février 1904, à Jonzac (Charente-Inférieure)

CONTRIBUTION A L'ÉTUDE DE L'APPENDICITE A GAUCHE

Président : M. LENORMANT, Professeur

LIBRAIRIE MEDICALE ET SCIENTIFIQUE
MARCEL VIGNÉ
13, Rue de l'Ecole-de-Médecine, 13
PARIS

1931

FACULTE DE MEDECINE DE PARIS

Année 1931 — N° ——

THESE

POUR LE

DOCTORAT EN MÉDECINE

DIPLOME D'ETAT

par

Robert BONNAUD

Ex-interne de l'Hôpital Péan

Né le 2 Février 1904, à Jonzac (Charente-Inférieure)

CONTRIBUTION A L'ÉTUDE DE L'APPENDICITE A GAUCHE

R. UNIV. BIBLIOTHEEK LEIDEN

Président : M. LENORMANT, Professeur

LIBRAIRIE MEDICALE ET SCIENTIFIQUE
MARCEL VIGNÉ
13, Rue de l'Ecole-de-Médecine, 13
PARIS

1931

LE DOYEN ..... M. BALTHAZARD.

I. — PROFESSEURS

	MM.
Anatomie	ROUVIÈRE
Anatomie médico-chirurgicale et chirurgie expérimentale	CUNÉO
Physiologie	ROGER
Physique médicale	STROHL
Chimie médicale	DESGREZ
Bactériologie	LEMIERRE.
Parasitologie et histoire naturelle médicale	BRUMPT
Pathologie et thérapeutique générales	BAUDOUIN.
Pathologie médicale	CLERC.
Pathologie chirurgicale	N...
Anatomie pathologique	ROUSSY
Histologie	CHAMPY.
Pharmacologie et matière médicale	TIFFENEAU.
Thérapeutique	LOEPER.
Hygiène et médecine préventive	TANON
Médecine légale	BALTHAZARD
Histoire de la médecine et de la chirurgie	MÉNÉTRIER
Pathologie expérimentale et comparée	RATHERY.
Hydrologie thérapeutique et climatologie	M. VILLARET.
Clinique médicale	CARNOT. BEZANÇON ACHARD Marcel LABBÉ.
Hygiène et clinique de la première enfance	LEREBOULLET
Clinique des maladies des enfants	NOBÉCOURT
Clinique des maladies mentales et des maladies de l'encéphale	H. CLAUDE
Clinique des maladies cutanées et syphilitiques	GOUGEROT
Clinique des maladies du système nerveux	GUILLAIN
Clinique des maladies infectieuses	TEISSIER
Clinique chirurgicale	DELBET HARTMANN LEJARS GOSSET
Clinique ophtalmologique	TERRIEN
Clinique urologique	LEGUEU
Clinique d'accouchements	COUVELAIRE BRINDEAU JEANNIN
Clinique gynécologique	J.-L. FAURE
Clinique chirurgicale infantile et orthopédie	OMBRÉDANNE
Clinique thérapeutique médicale	VAQUEZ
Clinique oto-rhino-laryngologique	SEBILEAU
Clinique thérapeutique chirurgicale	Pierre DUVAL.
Clinique propédeutique	SERGENT
Professeur sans chaire	MAUCLAIRE.
Clinique de la tuberculose	L. BERNARD

II. — AGRÉGÉS EN EXERCICE

MM.

ALAJOUANINE	Neurologie et psychiâtrie.
BIRET	Physiologie.
AUBERTIN	Pathologie médicale.
BÉNARD (Henri)	Pathologie médicale.
BLANCHETIÈRE	Chimie biologique.
BROCQ	Pathologie chirurgicale.
BRULÉ	Pathologie médicale.
CADENAT	Pathologie chirurgicale.
CATHALA	Pathologie médicale.
CHABROL	Pathologie médicale.
CHEVALLIER	Pathologie médicale.
DE GAUDART D'ALLAINES	Pathologie chirurgicale.
DOGNON	Physique.
DONZÉLOT	Pathologie médicale.
ÉCALLE	Obstétrique.
FEY	Urologie.
GARNIER	Pathologie expérimentale.
GASTINEL	Bactériologie.
GATELLIER	Pathologie chirurgicale.
GIROUD	Histologie.
HARVIER	Pathologie médicale.
HOVELACQUE	Anatomie.
HUTINEL	Pathologie médicale.
JOANNON	Hygiène.
JOYEUX	Parasitologie.
LABBÉ (Henri)	Chimie biologique.
LAROCHE (Guy)	Pathologie médicale.
LEMAITRE	Oto-rhino-laryngologie.
LEROUX	Anatomie pathologique.
LEVEUF	Pathologie chirurgicale.
LÉVY-VALENSI	Neuro-psychiâtrie.
LIAN	Pathologie médicale.
MERCIER (Fernand)	Pharmacologie.
MILLOT	Histologie.
MONDOR	Pathologie médicale.
MOREAU	Pathologie médicale.
MOULONGUET	Pathologie chirurgicale.
MOURE	Pathologie chirurgicale.
MULON	Histologie.
OBERLING	Anatomie pathologique.
OLIVIER	Anatomie.
PIEDELIÈVRE	Médecine légale.
PORTES	Obstétrique.
QUENU	Pathologie chirurgicale.
RICHET Fils	Physiologie.
SÉZARY	Dermatologie et syphiligraphie.
VALLERY-RADOT (Pasteur)	Pathologie médicale.
VAUDESCAL	Obstétrique.
VELTER	Ophtalmologie.
VERNE	Histologie.
VIGNES	Obstétrique.

III. — AGRÉGÉS RAPPELÉS A L'EXERCICE
pour le service des examens

MM.	
BUSQUET	Pharmacologie.
GOUGEROT	Pathologie médicale.
GUÉNIOT	Obstétrique.
LEQUEUX	Obstétrique.
NEVEU-LEMAIRE	Parasitologie.
RETTERER	Histologie.
ZIMMERN	Physique.

IV. — AGRÉGÉS CHARGÉS DE COURS DE CLINIQUE
à titre permanent

MM.	
ALGLAVE	Clinique chirurgicale.
AUVRAY	Clinique chirurgicale.
BASSET	Clinique chirurgicale.
CHEVASSU	Clinique obstétricale.
LAIGNEL-LAVASTINE	Clinique médicale.
LE LORIER	Clinique obstétricale.
LÉVY-SOLAL	Clinique obstétricale.
LÉRI	Clinique médicale.
METZGER	Clinique médicale.
MOCQUOT	Clinique chirurgicale.
PROUST	Clinique chirurgicale.
SCHWARTZ	Clinique chirurgicale.

V. — CHARGÉS DE COURS

MM.	
MAUCLAIRE, agrégé	Chargé du cours de chirurgie orthopédique chez l'adulte pour les accidentés du travail, les mutilés de guerre et les infirmes adultes.
FREY	Stomatologie.
CHAILLEY-BERT	Education physique.
LEDOUX-LEBARD	Radiologie clinique.
WEILL-HALLE	Puériculture

Par délibération en date du 9 décembre 1798, l'Ecole a arrêté que les opinions émises dans les dissertations qui lui seront présentées doivent être considérées comme propres à leur auteurs et qu'elle n'entend leur donner aucune approbation ni improbation.

A LA MEMOIRE VENEREE
DE MES GRANDS PARENTS
ET DE MON ONCLE

Pieux hommage et inaltérable souvenir.

A MON PERE ET A MA MERE

Je dédie cet ouvrage, faible témoignage de ma reconnaissance et de ma tendresse infinie.

A MA GRAND'MERE ET A MA TANTE

Hommage de ma respectueuse affection.

A MA SŒUR

Avec toute mon affectueuse tendresse.

A MON BEAU-FRERE

Très cordialement.

A MES PARENTS ET A MES AMIS

A MES MAITRES

DE LA FACULTE DE MEDECINE DE BORDEAUX

En particulier :

A Monsieur le Professeur ROCHER
A Monsieur le Professeur MICHELEAU
A Monsieur le Professeur PACHON
A Monsieur le Professeur VERGER
(*In mémoriam*)

A MES MAITRES DANS LES HOPITAUX DE PARIS

A Monsieur le Professeur COUVELAIRE
A Monsieur le Professeur GUILLAIN
A Monsieur le Professeur MARFAN
A Monsieur le Professeur MILIAN
A Monsieur le Professeur LEGUEU
A Monsieur le Professeur SEBILEAU
A Monsieur le Professeur SICARD
(*In mémoriam*)
A Monsieur le Professeur TERRIEN

A MES MAITRES DE L'HOPITAL PEAN

Docteur DELAUNAY, Chirurgien-Chef
Docteur Robert DIDIER
Docteur F. BESSET
Docteur C. ROCHE

A MON PRESIDENT DE THESE

MONSIEUR LE PROFESSEUR LENORMANT

Professeur à la Faculté de Médecine
Chirurgien de l'Hôpital de la Pitié
Officier de la Légion d'Honneur

AVANT-PROPOS

En tête de ce travail, dernier acte de notre vie d'étudiant, nous tenons à inscrire les noms de tous ceux qui nous ont aidé de leurs conseils, encouragés de leur sympathie au cours de nos études. C'est pour nous un devoir particulièrement agréable que de témoigner notre profonde gratitude à tous nos Professeurs de Bordeaux et de Paris, et de les remercier pour leur enseignement de chaque jour, tant à l'amphithéâtre qu'à l'hôpital.

Ici, nous faisons une large place à nos Maîtres de l'Hôpital Péan, que nous regrettons de quitter si tôt.

Et, avant d'aborder le sujet de notre thèse, nous tenons à exprimer toute notre reconnaissance à ceux qui ont rendu possible son exécution.

Nous remercions d'abord M. le Professeur Lenormant, qui nous a fait le grand honneur d'accepter sa présidence.

C'est à Monsieur le Docteur Didier que nous devons l'idée de ce travail ; nous avons eu la bonne fortune de l'avoir comme maître à l'Hôpital Péan, et nous ne saurions trop le remercier tant de la bienveillance qu'il nous a toujours témoignée que des

conseils et des documents qu'il nous a prodigués avec tant de sollicitude.

Après nos maîtres et nos collaborateurs, c'est à nos compagnons d'étude qui, depuis le début, ont toujours été pour nous des amis fidèles, que nous voulons renouveler, au moment de la séparation, l'expression de notre sincère amitié.

INTRODUCTION

Il peut sembler paradoxal de parler d'appendicité gauche, tellement on est toujours habitué à situer l'appendice à droite. Or nous voudrions montrer que l'on n'a pas toujours l'appendice à gauche comme on a le cœur à droite, par inversion viscérale totale, mais que l'appendice qui peut dans l'abdomen occuper toutes les positions les plus inattendues, peut se trouver dans la fosse iliaque gauche sans qu'aucun des autres organes soit inversé par ailleurs.

L'idée de ce travail nous est venue d'un cas opéré avec le Docteur Didier, et qui avait retenu notre attention. Nous avons été étonnés, étant donné le grand nombre des appendicites opérées, et aussi des appendices observés au cours des laparotomies (pour hystérectomies ou autres lésions), ce qui représente une masse véritablement impressionnante de cas, de constater le petit nombre d'appendicites gauches publiées.

C'est donc une anomalie rare; l'étude des anomalies est toujours intéressante, et leur connaissance peut rendre service aux cliniciens qui ont souvent de grandes difficultés à mettre au point certains diagnostics; c'est dans ce sens que les recherches que nous

avons faites ne nous semblent pas devoir être inutiles, nous étant efforcés de rassembler tous les cas publiés, et de chercher une explication à ces anomalies.

Qu'appelle-t-on appendicite à gauche?

L'appendicite à gauche dépend de la situation anormale de l'appendice ou plus exactement du cœcum et de l'angle iléo-cœcal.

Dès lors que le segment iléo-cœcal du gros intestin est à gauche de la ligne tracée de l'ombilic au milieu du pubis — ligne médiane — on a affaire à un appendice gauche.

Nous trouverons aussi des appendices longs, à direction transversale dont l'extrémité sera adhérente à l'S iliaque, à un viscère de la fosse iliaque gauche (ovaire gauche, utérus, par exemple) ou bien vers un organe plus haut situé dans la région gauche de l'abdomen (grande courbure de l'estomac, rate, rein gauche). Ces formes qu'il faut bien connaître, qui peuvent donner des symptômes d'appendicite gauche entrent dans le cadre de notre sujet sans être anatomiquement parlant, de vrais appendices gauches.

De ce fait, appendicite à gauche ne signifie pas toujours appendice dans la fosse iliaque gauche. Ch. Bloch a bien spécifié ce point en disant qu'il y a des appendicites anatomiquement et cliniquement gauches, mais qu'il y a aussi des appendicites qui, anatomiquement droites, sont cliniquement gauches; les exemples ne manquent pas.

L'appendicite à gauche est une manifestation évidemment due le plus souvent à un appendice situé

à gauche de la ligne médiane, mais sans qu'il soit forcément, et d'une façon constante, accolé à un cœcum franchement ectopique.

Nous considérerons comme appendicite à gauche, toutes manifestations de l'appendice en position nettement anormale dans la fosse iliaque gauche ou en situation telle que la réaction inflammatoire se fait à gauche dès le début au lieu de se faire à droite.

Soit qu'il s'agisse d'une inversion complète des viscères (Legueu, Bruce, Young, Dufour, Landgraf, Le Wall, Didier, etc.), soit qu'il s'agisse d'une rotation défectueuse de l'anse intestinale, soit que l'appendice et le cœcum se trouvent sur la ligne médiane ou la dépassent du côté gauche du fait d'un méso long, d'adhérence ou de malformation congénitales, soit enfin que l'appendice très long et enflammé à sa pointe se soit fixé très loin, on peut noter une douleur, ou voir se former un abcès ou tout au moins une réaction inflammatoire localisée dans la fosse iliaque gauche ou à son voisinage, d'origine appendiculaire. Ce sont ces cas qui nous intéressent et seulement ceux-là.

D'accord avec Bérard, Guignard et J. Ch. Bloch, et contrairement à l'avis de Senglar et de Thoby, nous éliminerons du cadre de notre étude les formes secondaires dans lesquelles une suppuration gauche se déclare consécutivement à des manifestations primitivement droites plus ou moins typiques. Nous ne parlerons donc pas des abcès gauches venant après une appendicite ordinaire, nous laisserons aussi de

côté les cas d'appendicites herniaires gauches, d'appendicite pelvienne gauche, de péritonite généralisée avec maximum de signes à gauche. « Ces derniers cas nous semblent moins intéressants que la simple colique appendiculaire gauche, car si leur diagnostic étiologique peut être difficile, leur existence même impose l'incision au niveau de l'empâtement iliaque gauche, sans que soit à discuter comme dans la forme simple, l'opportunité de l'intervention et le siège de l'incision, sans que l'opérateur se trouve à l'improviste, au cours de l'appendicectomie projetée, dans une fosse iliaque vide de cœcum. Ce sont ces discussions qui font l'intérêt de l'anomalie à la vérité peut fréquente que nous nous sommes proposés d'étudier.

HISTORIQUE

L'appendicite à gauche exista certainement avant 1897 ; mais elle était tout à fait ignorée tant en France qu'à l'Etranger si l'on en juge par les ouvrages et les communications parus jusqu'à cette époque, puisque pas un auteur n'en parle.

Cependant Aristote avait observé deux cas d'inversion viscérale chez les chiens; au XVIe siècle, Riselanus, Serius et Marie de Médicis, avaient émis l'hypothèse que l'on pouvait rencontrer une transposition d'organes chez l'homme aussi bien que chez l'animal. Et ce n'est qu'au XIXe siècle, que le premier cas de cette anomalie fut rencontrée chez les vivants. Et à cette même époque, on commence à soupçonner, sans la préciser, la possibilité d'appendicite à gauche.

En mars 1897, Termet et Vanverts font paraître dans la Gazette des Hôpitaux, leur article « De la prédominence des signes à gauche dans l'appendicite ». Ils réunissent toutes les suppurations qui peuvent se produire à gauche au cours de l'infection appendiculaire.

La même année, Dormoy, dans sa thèse, « Appendicites pelviennes », cite l'appendicite gauche, sans plus s'y arrêter; mais tout de même avec ces

trois auteurs, naît le premier stade dans l'histoire de la question.

Ricard, dans sa revue générale sur l'appendicite (1891), cite seulement une suppuration gauche dans l'appendicite ordinaire.

Poncet, de Lyon (1891), publie une observation d'appendicite herniaire gauche, mais ne dit rien de plus sur notre sujet.

Duplay, dans sa clinique de l'Hôtel-Dieu, en 1896, signale toutes les positions anormales de l'appendice, sauf la situation gauche.

Pujol, la même année, publie comme Poncet une observation d'appendicite herniaire gauche, sans citer la position ectopique iliaque gauche.

En 1898, Jalaguier, Duplay, Reclus, Vautrin, Leroy, dans sa thèse sur « l'appendicite » et sur les « affections périutérines », citent cette forme clinique.

En 1900, Talamon dans « La colique appendiculaire », parle de l'appendicite à gauche et rapporte trois cas de Ryerson-Fowler. — A la même date, les travaux d'ensemble commencent à paraître et la question est mieux individualisée; Aroud publie sa thèse : « Contribution à l'étude de l'appendicite à gauche »; il rapporte quelques observations et sans délimiter nettement le sujet, différencie déjà cette forme particulière des complications à gauche de l'appendicite droite.

Lance fait ensuite une communication à la Société anatomique, mais il commet l'erreur, sans cesse

répétée dans des ouvrages qui le citent, de confondre appendicite pelvienne et appendicite gauche.

Broca ensuite, attribue les cas observés à des anomalies embryonnaires..

Senglar fait sa thèse à Montpellier en 1905 sur ce sujet; il cite Lance, reproduisant la même confusion.

Chauveau à Paris, en 1906, traite la même question et délimite nettement un cadre précis sans trop le suivre cependant.

Guinard, dans son traité de Chirurgie de Le Dentu et Delbet, écrit une page sur l'appendicite à gauche.

Walther et Baumgartner, au 25e Congrès de Chirurgie (1912), rapportent quatre observations, reprennent la question, la délimitent parfaitement et contribuent largement à sa mise au point; pour la première fois, on parle de la radiographie pour le diagnostic.

Thoby, en 1913, publie sa thèse « l'appendicite à gauche »; il insiste sur le rôle des malformations congénitales, étudie le développement embryologique de l'intestin et sa torsion, publie les observations de Karewsky parues à l'étranger, mais il persiste à embrasser dans le cadre du sujet les appendicites herniaires gauches qui ont vraiment un moins gros intérêt.

Paul Podevin et Dufour (*Soc. Méd. des Hôpit.* 1913), citent un cas d'appendicite avec inversion totale, révélée par la radiographie.

Un an après, en 1914, Bérard et Vignard, dans leur monographie sur l'appendicite, reprennent la question et lui consacrent une place importante; nous aurons l'occasion de citer à plusieurs reprises ces auteurs auxquels nous ferons plus d'un emprunt dans le cours de ce travail.

Nous avons encore retrouvé dans la littérature un certain nombre de communications où sont relatés d'autres cas; nous les reproduirons au moment venu.

Buizard, dans son rapport paru dans le *Paris-Chirurgical* 1923, donne une observation intéressante de M. Français, et discute assez longuement le sujet en le reprenant depuis son début. L'observation de M. Français porte d'ailleurs sur un cas limite, nous la citerons comme exemple justement de l'intermédiaire entre appendicite pelvienne et appendicite à gauche.

En 1926, Sauvé traite la même question à la Société de Chirurgie de Paris, et donne connaissance d'une observation de Courboulès, portant sur un cas d'appendicite gauche aigu confirmé par l'intervention.

Puis viennent les publications de Mornard, à la Société des Chirurgiens de Paris, 1926, à propos d'un cas fatal de faux diagnostic alors qu'il s'agissait d'appendicite à gauche; les publications de Mouchet et de Thiery viennent ensuite.

En 1927, dans la *Presse médicale*, J.-Ch. Bloch consacre un long article à l'appendicite gauche, qu'il

illustre de deux observations personnelles; s'appuyant sur les données précédentes, et notamment sur celles de Bérard et Vignard, il délimite nettement la question, et souligne tous ses points intéressants. Cet article important est la dernière publication marquante faite en France jusqu'à ce jour; nous nous proposons en raison de son intérêt, de lui faire quelques emprunts.

Cottalorda, en juillet 1930, publie dans le *Bulletin de Chirurgie de Marseille*, une observation intéressante portant sur une symptomatologie sigmoïdienne, confirmée par la radiographie, et où l'intervention a révélé la présence de l'appendicite à gauche.

A l'étranger, le sujet a été étudié à une date plus ancienne qu'en France, sans être précisé dès le début; le cas de péritonite herniaire gauche avec appendice dans le sac, publié par Splenger en 1851, marque le premier cas; Jeissler en 1867, Bardley et Herbett, en 1878, citent de semblables trouvailles.

En 1891, Frankel publie un cas à la Société de Médecine Int. de Berlin.

C'est à Ryerson Fowler, en 1893, que l'on doit le mémoire ayant trait à l'appendicite à gauche; en 1892, le travail d'Obratzoff publié dans le *Wratch* et portant le titre « Formes de l'appendicite » et partout cité, ne donne pas la description véritable de la localisation iliaque gauche de l'appendicite, mais il s'agit là encore d'une localisation d'abord pelvienne avec déplacement à gauche par la suite.

Pendant une période assez longue, rien n'est publié à ce sujet, puis en 1908, Johnson fait sa communication à la Société de Chirurgie de New-York; l'année suivante, Sauerbeck donne une observation.

Karewsky en 1910, a apporté une contribution intéressante à la question en publiant dix observations, faits observés en 20 ans sur 1.600 appendiculaires.

Et à partir de ce moment, relativement nombreux sont les autres cas rapportés dans la littérature, par Langraff en 1922, Lefebvre, 1923, Palamoutin, 1915, Hornemann, 1916, Lyle, 1916, South, 1914, Saint-Clair, 1916, Schrup, 1915, Crook, 1917, Madinaveitia, 1922, Jacolescon, 1917, Nancrede, 1914, et bien d'autres encore dont on pourra retrouver les noms et les travaux dans la bibliographie.

EMBRYOLOGIE ET ANATOMIE

Nous n'avons pas l'intention d'apporter quelque chose de nouveau dans ce chapitre. Des ouvrages parus à ce sujet (Testut, Poirier, Charpy, Kelly et Hurdon, etc...) on peut tirer toutes les connaissances utiles; nous voulons simplement au début de notre travail, et pensant qu'il en sera plus complet, insister sur quelques notions essentielles anatomiques et embryologiques.

DEVELOPPEMENT DU CŒCUM

Dans le tractus digestif de l'embryon, on distingue de bonne heure quatre portions : le renflement stomacal, l'anse duodénale, l'anse intestinale et l'intestin terminal.

C'est de l'anse intestinale que proviennent le jéjunum, l'iléon et le gros intestin, allant jusqu'à l'angle gauche du colon transverse.

A partir de la portion terminale du duodénum, le tube intestinal se coude brusquement en avant, formant ainsi la flexure duodéno-jéjunale, puis il se dirige directement en avant et en bas vers la gaine ombilicale dans laquelle il pénètre un peu. A ce niveau, il se coude brusquement et remonte vers la co-

lonne vertébrale, à peu près parallèlement à la portion descendante. Il atteint la colonne en un point qui n'est pas très éoigné de la flexure duodéno-jéjunale, puis se réfléchit en bas pour se terminer avec le segment terminal du tube digestif. Il forme ainsi l'anse ombilicale.

Malgré ses trois inflexions successives, le tube digestif qui se compose de deux branches, l'une descendante, l'autre ascendante, garde toujours le plan sagittal, allant de la ligne médiane postérieure à la ligne médiane inférieure et vice-versa.

Il est relié en avant de la ligne médiane antérieure par le canal omphalo-mésentérique, en arrière à l'autre ligne par le mésentère commun primitif, double feuillet péritonéal qui, sur tous ces points, relie l'organe à la paroi postérieure.

Le mésentère s'élargit et suit l'anse ombilicale qui a de ce fait une grande mobilité.

La portion fixe de l'intestion s'accroissant plus rapidement en longueur que la partie correspondante du tronc, le segment supérieur de haut en bas, le segment inférieur de bas en haut, l'anse ombilicale, portion intermédiaire, seule partie libre, sera forcée de s'infléchir et subira une torsion. « L'anse recevant à ses deux extrémités, une poussée inverse, se prête à l'allongement des segments sus et sous-jacents de l'intestin, en tournant autour de son axe » (Fredet).

Les deux portions de l'anse se déplacent l'une par rapport à l'autre, la branche descendante, placée

en avant et au-dessus de la branche ascendante, se déjette à droite tandis que celle-ci passe à gauche.

Le plan de l'anse qui était sagittal est devenu transversal, et c'est le premier temps de la torsion. A ce moment, vers la fin de la cinquième semaine, l'anse ombilicale subit des modifications qui amènent la formation de l'intestin.

Il y a d'abord fondation du cœcum en un point très rapproché du sommet de l'anse situé sur sa portion ascendante près du canal vitellin; cette formation délimite ainsi l'intestin grêle et le gros intestin.

Le cœcum est porté par la torsion en haut et à gauche. (Si la torsion est arrêtée, le cœcum reste dans cette position ectopique).

Avec la huitième semaine, les premières anses intestinales naissent, sur la portion descendante de l'anse ombilicale, et se développent rapidement en longueur, formant ainsi les circonvolutions.

Les deux portions de l'anse continuent à se développer, la première en bas, la seconde en haut, regagnant bientôt le plan sagittal d'où elle sont parties primitivement. Le segment ascendant est devenu supérieur, le segment descendant inférieur, contrairement à leur disposition originelle; la torsion est donc à ce moment de 180 degrés.

Après cette torsion, l'artère mésentérique supérieure, qui au début était au dessus et en arrière de la portion descendante de l'anse, se trouve placée en

Intestin d'un fœtus de 6 semaines environ
(d'après Toldt.)

Intestin d'un fœtus de 3 mois environ
(d'après Toldt.)

avant, au-dessus de cette même portion, au-dessous et en arrière de la portion ascendante.

Le mésentère au cours de la torsion, a subi lui aussi des changements de plan parallèles à ceux de l'anse qu'il accompagne. — La face primitivement gauche du péritoine a d'abord regardé en haut, pendant que la face primitivement droite regardait en bas (premier temps). Puis la face supérieure est venue regarder le côté droit pendant que la face inférieure regardait à gauche (deuxième temps). Certains auteurs arrêtent la torsion à ce deuxième temps; d'autres (Fredet) décrivent un troisième temps.

« Dans une dernière phase, l'accroissement en largeur du duodénum se poursuivant, la coudure duodéno-jejunale décrit encore un arc de 90 degrés. Elle franchit donc la ligne médiane au-dessous de la mésentérique, passe à gauche de la ligne médiane et de l'artère. Elle entraîne à sa suite le duodénum et son méso, les enroule sur le tronc de la mésentérique après une évolution qui atteint maintenant 270 degrés, c'est-à-dire un arc de trois quarts de cercle. »

« L'angle colo-splénique ne se comporte pas tout à fait de même. A l'étape précédente, il parvient à son point culminant après une rotation de (90° + 45° environ), soit 135 degrés. Il ne se déplace plus comme l'angle duodéno-jejunal; mais la branche de l'anse qui lui correspond est entraînée néanmoins par la rotation. Elle s'étale obliquement (Colon oblique), attirée qu'elle est, en bas et à droite; elle croise la

ligne médiane en passant au-dessus du tronc de la mésentérique supérieure ».

A la place de cette torsion, Pérignon admet le développement du colon transverse et ascendant et de l'intestion grêle d'une part, et l'adaptation du contenu au contenant d'autre part. Farabeuf semble se ranger à cette opinion, de même que Testut et Gérard qui voient la fin de la torsion quand elle atteint 180 degrés.

L'intestin grêle se développe donc de plus en plus dans la portion ascendante de l'anse devenue sagittale à nouveau, en multipliant ses circonvolutions qui gênées en haut et à droite par le plus gros volume du foie, viennent se loger dans le bas de l'abdomen sous la portion ascendante de l'anse ombilicale qu'elles soulèvent progressivement à mesure qu'elles augmentent.

De cette manière, le cœcum et le colon sont refoulés vers le haut et à droite au niveau de la face inférieure du foie. Nous sommes au milieu du troisième mois. Pendant ce temps, le colon transverse s'est développé, et le futur gros intestin, auquel seul le colon ascendant manque encore, monte obliquement et décrit peu à peu une courbe à concavité inférieure qui coiffe les circonvolutions grêles toujours en évolution.

L'angle splénique est marqué de bonne heure; l'angle hépatique apparaît en même temps que le colon ascendant se forme, car le cœcum poussé toujours vers la droite, arrive au contact de la paroi

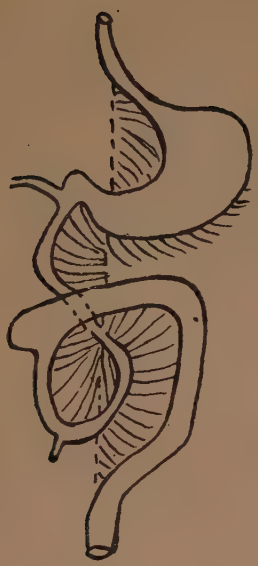

Intestin d'un fœtus de 4 mois environ
(d'après Toldt.)

Intestin d'un fœtus de 8 mois environ
(d'après Toldt.)

abdominale et se dirige en bas pour prendre sa place définitive dans la fosse iliaque droite au huitième mois de la vie fœtale.

Il faut savoir que cette évolution ne se fait pas toujours très régulièrement, le cœcum peut avoir atteint la crête iliaque au troisième mois ou bien au sixième mois; il peut être au hile du rein.

Cette torsion de l'anse a suggéré d'ailleurs de multiples théories que nous citerons pour mémoire seulement, à savoir : simples phénomènes d'accroissement en sens inverses des deux segments (Toldt), (Rogie, Pérignon); accroissement inégal des deux segments; le segment descendant se développant rapidement, le segment ascendant s'accroissant peu à peu (Trèves).

Farabeuf fait intervenir le muscle de Treitz : « il semble que le doigt de la Providence ayant peut-être comme organe le muscle de Treitz vrai *gubernaculum jéjuni*, attire le jéjunum par-dessous le tronc des grands vaisseaux mésentériques ». Cette dernière théorie a été logiquement réfutée par Pérignon; ce muscle est en effet à peine développé à cette période et ses fibres sont parallèles à celles de l'artère mésentérique supérieure.

Kœlliker rattache cette torsion à la torsion du cordon spermatique, théorie encore invraisemblable puisque ces deux torsions se font dans le sens contraire l'une de l'autre.

Pour Hartmann, la torsion est liée au développement du segment descendant de la grande anse et

à la migration du cœcum. Il se peut, dit l'auteur, que ce transfert à droite ne soit que le résultat du développement de la partie mésentérique inférieure du gros intestin, qui située profondément dans l'hypochondre gauche, apparaît en s'allongeant vers l'épigastre, refoulant par conséquent à droite la partie d'intestin qui lui fait suite. Pour d'autres, Pérignon, il n'y a pas migration, mais très faible déplacement du cœcum en arc de cercle, ce qui revient au même.

DEVELOPPEMENT DE L'APPENDICE

Après avoir retracé l'évolution du cœcum et sa migration, nous allons parler de l'appendice iléo-cœcal. L'appendice et le cœcum proviennent de la portion moyenne de l'anse ascendante. Nous avons vu que c'est vers la cinquième semaine qu'apparaît le renflement cœcal; l'extrémité de ce renflement subit un arrêt de développement si bien que sa portion terminale rétrécie forme bientôt l'appendice vermiculaire.

D'après Lafforgue, la différenciation de l'appendice est commandée par la disposition des trois bandes musculaires du cœcum qui s'insèrent autour de la racine de l'appendice. Leur contraction ferme plus ou moins aux matières, l'entrée de la partie inférieure du cœcum, qui n'étant plus dilatée par la stase de ces matières, cesse de se développer.

L'appendice se présente au début juste au sommet du cœcum, au point de réunion des trois bandes

musculaires. Plus tard, l'appendice semble s'implanter sur la face latérale ou postérieure du cœcum, mais contrairement aux raisons invoquées par Trèves, puis par Tuffier, et comme le font remarquer Quénu et Heitz-Boyer, c'est l'inflexion du cœcum qui produit l'apparent report de l'implantation. En réalité, le canal appendiculaire demeure chez l'adulte à l'extrémité du canal cœcal, qui s'est seulement replié; la continuité des deux organes se fait comme chez le fœtus par un véritable entonnoir.

DIMENSIONS DE L'APPENDICE

Il n'y a aucune différence de longueur de l'appendice dans les deux sexes. Chez les enfants cependant, cet organe est proportionnellement presque toujours plus long que chez les adultes. De plus, cette longueur est très variable et dans notre étude c'est une notion de première importance.

En moyenne, la longueur de l'appendice est de 8 à 10 centimètres, la larguer de 6 à 8 millimètres. Mais il peut être réduit à 4 ou 6 centimètres; c'est commun chez le vieillard, et ce n'est pas rare chez l'enfant. Cependant, on a trouvé des appendices de 18 à 22 centimètres (Albarran, Kelly, Bérard), 23 centimètres (Luschka), 27 centimètres (Tedenat), 29 centimètres (Lake), et même 33 centimètres (Grauer, Kelly). Les appendices très longs sont très fréquemment le siège d'inflammation par torsion, adhérences, contact d'autres organes malades.

De même, le calibre extérieur varie : à l'état normal, il est de 5 à 8 millimètres, mais certains appendices géants sont soit énormes par œdème, par dilation ou bien filiforme par rétractation inflammatoire ou oblitération.

LE PERITOINE CŒCEO-APPENDICULAIRE

Le revêtement péritonéal de la région cœco-appendiculaire est au moins aussi divers, aussi capricieux que la conformation même du segment intestinal qu'il recouvre. (Quenu, Heitz-Boyer).

Dès le quatrième mois de la vie intra-utérine, le méso-colon ascendant et le méso-cœcum se soudent peu à peu à la paroi postérieure et latérale droite de l'abdomen; dans cette fixation du cœcum et du colon ascendant, interviennent en outre les dispositions variables du diverticule épiploïque droit décrits par Leveuf. La limite de l'adhérence pariétale du méso-colon et du méso-cœcum est fixée en dedans, vers la colonne vertébrale, par une ligne qui part de la courbure duodéno-jéjunale, et qui se dirige jusqu'à l'angle iléo-cœcal; cette ligne d'adhérence coïncide avec la ligne d'insertion du mésentère de l'intestin grêle, le long des vaisseaux (Prenant); elle marque la limite interne des plus grandes loges ou fosses rétro-cœcales où pénètrent le fond du cœcum avec l'intestin (Duvergey). Le cœcum peut être plus ou moins fixé et on pourra trouver de nombreuses variétés dans cette fixa-

tion allant du cœcum flottant au cœcum complètement accolé contre la fosse iliaque.

D'après les recherches de Bardeleben, Luschka, Tuffier, Legueu, le cœcum est dans 90 p. 100 des cas recouvert de péritoine sur toute sa surface et flotte libre dans la fosse iliaque droite. Dans 10 p. 100 des cas seulement, le cœcum est complètement adhérent par un méso-cœcum.

Les adhérences irrégulières du cœcum au péritoine pariétal, dessinent deux ligaments : le premier interne, cœcal inférieur de Tuffier, rétro-iléo-colique d'Alglave, mésentérico-pariétal de Jonnesco, est formé par l'adhérence du méso-iléo-colique au péritoine pariétal, il retient le cœcum en dedans et limite son mouvement de bascule en haut; le deuxième externe, cœcal supérieur de Tuffier, latéro-colique ascendant d'Alglave, pariéto-colique de Jonnesco, s'étend obliquement de la paroi lombo-iliaque vers le cœcum et le colon; c'est le véritable ligament suspenseur du cœcum, le seul qui l'empêche de descendre dans le bassin.

L'appendice a aussi un ligament suspenseur formé par la portion terminale du mésentère, il s'étend jusqu'à sa pointe et contient les vaisseaux nourriciers. Chez la femme, le méso-appendice est parfois relié au méso-salpinx par un repli du péritoine signalé par Clado, sous le nom de ligament appendiculo-ovarien. Ce repli contient des collecteurs lymphatiques anastomotiques et existe dans la proportion

de 20 p. 100 d'après Lafforgue, mais il est certainement plus rare.

Les modalités de ces formations sont tellement variables que l'anatomiste ne trouve pas deux positions pareilles; elles sont des conséquences des modifications mécaniques du contenu intra-abdominal.

SITUATION DE L'APPENDICE ET EXPLICATIONS DES ANOMALIES

Quand l'angle iléo-cœcal est dans la fosse iliaque droite à sa place normale, l'appendice occupe vis-à-vis du cœcum des positions à tel point variables que les auteurs ont fait des classifications et des statistiques qui ne concordent pas.

Quand le cœcum sera en dedans de la ligne médiane du côté gauche, des situations aussi variables seront occupées par l'appendice.

Pendant le cours du développement de l'intestin nous avons vu que plusieurs facteurs contribuent à le placer en bon ordre dans la cavité abdominale : ce sont la migration, la rotation, la descente et la fixation qui, par excès ou par défaut, produisent des anomalies de position.

La migration dure trois mois ou davantage, elle est la première en date; la rotation est synchrone de la migration; la descente s'opère à partir du cinquième mois de la vie fœtale et ne paraît complète que quatre mois après la naissance; la fixation est

plus ou moins tardive, elle varie même d'un sexe à l'autre, semblant apparaître plus tard chez la fille que chez le garçon. A quoi rattacher le vice de torsion? à l'inflammation fœtale qui cause des adhérences et arrêtent le développement normal du colon, disent Albrecht et Shoher; à une péritonite survenant dans la vie fœtale, disent Flower et Cieland.

Suivant que la descente du cœcum est plus ou moins complète, l'appendice qui lui fait suite se retrouve dans des situations plus ou moins hautes, et les positions hautes seraient de ce fait beaucoup plus fréquentes chez les jeunes enfants.

Inversement, dit Bérard, quand le colon ascendant est trop long, le cœcum se dirige vers le bassin en entraînant toujours son appendice d'abord à droite, puis parfois vers la ligne médiane au devant du promontoir, pour arriver enfin au niveau des orifices inguinal et crural droit ou gauche, et quand ces orifices sont ouverts, pour s'engager dans des hernies. « Cette migration en bas et en dedans du cœcum, est souvent la conséquence d'une ptose acquise et d'une distension progressive chez des constipés chroniques avec ou sans entéro-colite. Elle s'observe presque uniquement chez les adultes à tissus relâchés ou chez des vieillards. Chez les sujets jeunes, la présence du cœcum et de l'appendice dans la fosse iliaque gauche, répond plutôt à une inversion partielle ou totale des viscères ou bien simplement à une longueur et à une mobilité anormales du mésentère iléo-cœcal non accolé. Un cœcum flottant autour

du point d'insertion inférieur du mésentère, peut basculer dans l'hypogastre; dans la fosse iliaque gauche ou vers l'épigastre, entraînant avec lui l'appendice, dont les positions deviennent des plus variables (Kelly). On rencontre de nombreux cas de cœcums mobiles; ils sont dus à la descente excessive et au manque de fixation pendant la dernière phase de rotation du colon.

Pour Serres, Simpson et Saint-Hilaire, la position du cœcum dans la fosse iliaque droite est intimement liée à la migration des testicules et des ovaires. Dans des cas d'absence de descente du testicule, ils ont trouvé le cœcum en ectopie.

Les conditions d'où découlent ces anomalies peuvent entrer en jeu par l'intermédiaire d'une seule d'entre elles; mais une combinaison de deux ou plus de celles-ci peuvent se produire chez le même individu. Par exemple : une absence de rotation du colon avec inversion complète des viscères, laissera l'appendice à droite, tandis que le cœur et l'estomac seront aussi à droite. Cette disposition est sans doute rare mais fort intéressante, et exige qu'on la connaisse bien; le cœur, l'estomac ou le foie peuvent donc être en ectopie sans pour cela que l'intestin y soit aussi.

ETIOLOGIE

A. — FREQUENCE

La fréquence des appendicites à gauche est estimée différemment par les auteurs et cela parce qu'ils ne limitent pas la question de la même façon; Walther arrive à 1 p. 100, Liertz à 0,7 p. 100, Fromme à 0,4 p. 100, Karewski à 0,6 p. 100.

Mais nous pouvons affirmer que, tout comme le nombre des inversions totales publiées, passe de 150 en 1898 (Henriet), à 200 en 1912 (Korashima), à 210 en 1919 (Schelenz), à 300 en 1925 (Willis-Schrup) et à 325 en 1927 (Hermann; Le Wald), le nombre des appendicites à gauche telles que nous les comprenons, s'est beaucoup accru.

Quand Thoby publiait sa thèse en 1913, on pouvait retenir une vingtaine d'observations conformes au cadre du sujet; mais sans un cas portant sur l'inversion totale dont on connaissait cependant 200 exemples.

A l'heure actuelle, en demeurant dans des limites encore plus étroites, nous en avons retrouvé plus de 70 cas, et nous sommes persuadés ne pas les connaître tous.

La fréquence est variable suivant les anomalies, l'âge et le sexe.

B. — FREQUENCE PAR RAPPORT AUX ANOMALIES

Des observations que nous avons pu étudier, nous avons retrouvé l'appendicite à gauche dans la proportion de 20 p. 100 pour les inversions totales; de 20 p. 100 pour les vices de torsion de l'anse intestinale, et de 60 p. 100 pour les cœcums mobiles avec long appendice à direction transversale fixés loin. (Nos calculs ont porté sur cinquante observations complètes pour lesquelles nous avions tous les renseignements utiles).

C. — FREQUENCE PAR RAPPORT A L'AGE

Nous nous sommes appuyés là encore sur les cinquante mêmes observations sans tenir compte des cas douteux où les précisions faisaient défaut, et nous avons obtenu les résultats suivants :

De 1 à 10 ans, 8 cas sur 50, soit 16 %
De 10 à 20 ans, 19 cas sur 50, soit 28 %
De 20 à 30 ans, 15 cas sur 50, soit 30 %
De 30 à 40 ans, 7 cas sur 50, soit 14 %
De 40 à 50 ans, 1 cas sur 50, soit 2 %
De 50 à 65 ans, 3 cas sur 50, soit 6 %

De notre statistique, il résulte que c'est entre 10 et 30 ans que l'appendicite à gauche se manifeste

le plus souvent, dans la proprotion de 30 p. 100; ensuite, c'est dans l'enfance depuis 1 an jusqu'à 10 ans, et chez l'adulte de 30 ans à 40 ans, que l'affection se manifeste le plus fréquemment, mais avec moitié moins de fréquence cependant.

A partir de 40 ans, les cas sont rares; ils augmentent un peu de 50 à 65 ans, mais nous n'avons pas retrouvé une observation de cette affection après cet âge. La malade la plus agée ayant présenté une appendicite à gauche, est une femme de 62 ans. (Obs. XLIV). L'enfant le plus jeune était un garçon de 5 ans (Obs. XLV).

D. — FREQUENCE PAR RAPPORT AU SEXE

Toujours avec les mêmes documents, nous avons trouvé dans cinquante cas d'appendicites à gauche, 19 fois l'appendice à gauche pour le sexe féminin, soit 38 p. 100, et 31 fois pour le sexe masculin, soit 62 p. 100.

A part une femme de 62 ans, et une autre de 50 ans (nous avons remarqué que cette affection se rencontre surtout entre 10 et 30 ans pour le sexe féminin comme pour le sexe masculin).

CAUSES

L'étiologie de l'appendicite à gauche est évidemment la même que pour l'appendicite à droite sur de nombreux points, mais des causes spéciales interviennent et c'est d'elles que nous nous occuperons, en

négligeant tout ce qui a été dit jusqu'à présent au sujet des causes habituelles de l'appendicite.

Est-ce que la disposition anatomique particulière prédispose à l'appendicite?

Les anomalies ont été accusées formellement bien des fois, et un certain nombre d'hypothèses ont été émises sans être bien contrôlées.

Toby disait dans sa thèse : « Le diagnostic de cœcum à gauche n'est jamais fait en dehors de l'appendicite, et les auteurs qui rapportent des autopsies sur cette anomalie n'ont jamais décrit l'état de l'appendice ».

Contrairement à cet auteur, nous dirons que bien des appendices à gauche ont été trouvés parfaitement sains quelle que soit la cause de la disposition anatomique. (Battaglia; Rawson; Fagge; Chiene; Casariego; Walshaw; Cabot; Berry; Landgraf; Thieri; Dufour, etc...).

Souvent en effet, l'appendicite a été révélatrice d'une inversion ignorée (Derancourt, Willis, etc..), mais la radio a montré bien des malformations depuis, sans qu'il y ait appendicite (Lewald, Hermann).

Et comparativement par exemple au grand nombre des inversions connues, le nombre des appendicits à gauche demeure peu important (15 sur 325), ce qui n'est pas très en faveur des prédispositions à la maladie de l'organe mal placé. Les nombreuses coudures que subit le colon dans certains cas, les troubles de nutrition de l'appendice et du cœcum en ectopie, la torsion de l'appendice très long, l'inflamma-

tion du cœcum libre, sont autant de probabilités très difficiles à contrôler.

FORMES DE L'APPENDICITE A GAUCHE

Si l'appendicite à gauche ne trouve pas son étiologie spéciale dans la situation anormale de l'appendice, la disposition anormale reconnaît plusieurs causes relatées dans un chapitre précédent, et qui donnent autant de formes à l'affection.

1. Tantôt il s'agit d'une inversion des viscères :

a) Inversion totale portant sur l'intestin, le foie, la rate, l'estomac et le cœur.

b) Inversion partielle, portant seulement sur l'intestin qui présente le cœcum à gauche et l'S iliaque à droite.

Ces dispositions sont assez souvent rencontrées, et ne paraissent pas être la cause la plus fréquente de l'appendicite à gauche. Sur 325 anomalies de ce genre environ, nous avons relevé une dizaine de cas d'appendicites (Didier, Podevin, Dufour, Landgraff, Jacobson, Summers, etc... (Obs. 3, 9, 15, 16, 17, 19, 20, 21, 22, 23).

2. Tantôt il n'y a pas d'inversions à proprement parler; le cœcum est à gauche, mais l'S iliaque est à gauche également à sa place habituelle.

Le cœcum et l'appendice sont à gauche par suite de l'absence ou de l'arrêt de la torsion par des adhérences congénitales ou acquises attirant à gauche,

en masse, ce segment intestinal demeuré mobile du fait d'un méso long ou d'une coalescence imparfaite. Le plus grand nombre d'appendicites à gauche relèvent de cette disposition; nous en avons retrouvé beaucoup. Toby, dans sa thèse, en rapporte un cas personnel; plusieurs autres dus à MM. Didier, Sokolowa, Sauerbeck, Johnson, Walther, Baumgartner, etc..., ont été publiés. (Obs. 1, 2, 4, 28, 29, 30, 10, 11, 12, 13.)

3. Tantôt sans trouver le cœcum en dehors de sa place normale, l'appendice seul est à gauche de la ligne médiane du fait de sa longueur exagérée et de sa direction transversale. (Obs. 5, 7, 26, 39, 40, 45, 46.)

L'appendicite survenant dans ces conditions, a fait l'objet de nombreuses communications. Karewski prétend que le plus grand nombre des appendicites à gauche chez l'enfant est fourni par cette forme d'appendice exagérément long, mais chez l'adulte, il n'est pas rare de rencontrer la même disposition, et Karewski, lui-même, en a publié plusieurs observations (7 sur 10). Nous avons relevé 5 observations de cette forme chez les enfants et 6 observations chez l'adulte.

Toutes les causes peuvent être plus ou moins associées entre elles; on trouve tous les intermédiaires non seulement anatomiques mais cliniques. Ces considérations touchent à ce que Bérard et Vignard ont individualisé sous le nom d'appendicite à forme méso-cœliaque, forme dont on ne peut préciser la

fréquence. Quand on limite très nettement le cadre de l'appendicite à gauche tel que nous avons essayé de le faire, on constate que son histoire se borne à peu de faits :

Les deux premières formes sont les appendicites anatomiquement gauches de J.-Ch. Bloch, dont la symptomatologie n'est pas forcément uniquement à gauche.

La troisième forme rentre dans la catégorie des appendicites anatomiquement droites et cliniquement gauches de J.-Ch. Bloch. On traite dans ce cas un appendice dont le siège est normal mais qui a quelques rapports avec la fosse iliaque gauche qu'il a rejoint par son extrémité seulement.

Cependant ces formes ne sont pas toujours précises; il y a des cas frontières, comme celui de M. Français, où il peut être difficile d'affirmer qu'il s'agit d'une appendicite à gauche à proprement parler, ou d'une appendicite primitivement pelvienne dont l'abcès est remonté vers la fosse iliaque gauche.

SYMPTOMES ET DIAGNOSTIC

Considérations Générales

Que l'appendicite évolue à gauche ou à droite, elle revêt toujours les mêmes formes cliniques ; ce peut être une simple douleur, colique fugace, ou bien une crise grave accompagnée ou suivie de péritonite et passant par toute une gamme d'intermédiaires.

Ces différentes formes cliniques présentent la même symptomatologie aussi touffue, aussi variable, aussi trompeuse et déconcertante souvent.

On voit souvent le praticien embarrassé quand l'appendicite est à sa place normale, le problème se complique encore davantage quand cet organe se trouve hors de la fosse iliaque droite et spécialement dans le cas où en l'absence de situs inversus totalis, le cœcum se trouve placé à gauche.

Le diagnostic de l'appendicite à gauche n'est pas systématique, bien établi et toujours facile à élucider ; même quand on y songe, il est très rarement fait exactement.

Comme pour l'appendicite à droite, le plus d'attention et de décision seront exigées des accidents aïgus dès leur début; ce sont eux qui nous occuperont plus particulièrement. L'appendicite chronique

à gauche prendra les mêmes formes se masquant sous des aspects plus divers encore que l'appendicite à droite.

Nous retrouverons la forme gastrique, la forme intestinale, la forme biliaire, la forme rénale, la forme pseudo-tuberculeuse, la forme annexielle, la forme neurasthénique (Karenski), et bien d'autres. Toutes les apparences les plus troublantes ont été observées.

Localisation de la douleur

Dieulafoy considérait comme essentiel une triade formée de la douleur brusque, la contracture pariétale de l'hyperesthésie cutanée de la fosse iliaque.
tale de l'hyperesthesie cutanée de la fosse iliaque.

De ces trois termes la douleur joue un rôle prépondérant. Rien n'est plus variable et plus trompeur souvent que les irradiations douloureuses de l'appendicite.

Cette douleur spontanée ou provoquée siège en certains points, suivant l'anomalie anatomique le plus souvent, mais sans toutefois lui rester intimement liée. Nombreuses sont les observations où les malades furent opérés en pleine péritonite généralisée, le praticien ayant été dérouté justement par un ensemble de symptômes anormaux et des constatations inusitées.

a) Ou bien la douleur est nettement à gauche et y persiste; cette douleur peut être dûe à un appen-

cice anatomiquement et cliniquement gauche (obs. 4, 14, 15), mais aussi à un appendice anatomiquement droit et cliniquement gauche (obs. 14. Proust et Paris, Buizard).

Il est des cas nombreux où rien ne vient expliquer la prédominence des symptômes à gauche; nous avons affaire à une péritonite généralisée (Témoin), parfois même à une simple injection de tout le péritoine sans que les indications fournies par l'intervention ne viennent éclairer cette localisation à gauche de la douleur, de l'empâtement et de la défense musculaire. » Bien que la situation de l'appendicite n'ait rien de particulièrement anormal, la localisation primitive ou permanente des signes douloureux, coïncidant avec l'indolence de la fosse iliaque droite parfois, a conduit à des erreurs de diagnostic, en tous cas, à des hésitations qui, dans de trop nombreuses circonstances ont été funestes aux malades. »

b) Ou bien la douleur est à droite : il s'agit dans ce cas presque toujours d'un appendice à droite; mais de nombreux appendices anatomiquement gauches s'accompagnent de douleurs à droite (Cornioley, Walther, Karewski, Sokolova, Willis, Bloch. (Obs. 22, 30.)

c) Il peut encore s'agir de douleurs à droite et à gauche avec ou sans prédominance d'un côté ou de l'autre ; cette symptomatologie est fréquente. (Mornard, Didier... obs. 1, 3, 5, 6).

Interprétation de la douleur

Ces variations possibles de la localisation de la douleur spontanée ou provoquée doivent être étudiées et bien connues, car elles peuvent conduire à des erreurs de diagnostic qui constitue à lui seul le gros intérêt de la question.

L'interprétation du symptôme douleur est donc très délicate et d'autant plus qu'il est essentiel de prendre parti très vite, dans les quarante-huit premières heures autant que possible afin de pratiquer si possible l'opération précoce, plus facile, moins dangereuse, radicale, sans complications et dont la guérison dépend. Or, fréquemment le point douloureux, nous venons de le voir, ne correspond pas à la siutation de l'appendice dans la fosse iliaque. Comment l'expliquer ? Une des versions les plus exactes est donnée par J. Ch. Bloch : « Il semble qu'il faille admettre l'existence d'un appendice long, transversal et malade seulement par son extrémité, pour compliquer la douleur de la fosse iliaque opposée à celle où siège le cœcum. Une telle disposition est évidemment impossible à deviner d'avance, c'est ce qui fait toute la difficulté du problème. »

Mais il est certain que la douleur du côté opposé où siège l'appendice doit avoir une autre explication puisque certains cas ayant cette particularité ont mis en évidence, par l'intervention, l'absence de dispositions anatomiques semblables.

Cette explication était donnée par Cornioley et

d'autres auteurs d'un commun accord, mettant à part tous les cas où le péritoine pariétal étant emflammé, la parois abdominale devient douloureuse. On ne peut s'expliquer ce phénomène « que si l'on admet qu'un centre cutané déterminé, est innervé par un segment médullaire auxquels aboutissent les nerfs sensitifs d'une région déterminée du tube digestif; il s'agit d'une douleur métamérique, résultant des localisations avec relais ou émissions rachidiennes, et obligatoirement affectée à un territoire en dépit des ectopies ou dystopies appendiculaires ». On comprend très bien, en effet, qu'une ectopie intestinale se produisant postérieurement dans le cours de l'évolution, n'entraîne aucune variation dans cette distribution nerveuse.

Localisation de la tuméfaction

Nous arrivons maintenant aux faits dans lesquels non seulement les phénomènes douloureux attirèrent dès le début et uniquement l'attention sur la fosse iliaque gauche, mais où celle-ci fut le siège d'une tuméfaction inflammatoire telle que si on l'eut constatée à droite, le diagnostic d'appendicite n'eut fait aucun doute.

En présence d'un abcès de la fosse iliaque gauche, Aimé Guinard en 1895 à Lariboisière, disait à ses élèves : « Si ces lésions siégeaient à droite, je diagnostiquerais une appendicite ». L'opération fit voir

que le cœcum et l'appendice étaient en ectopie dans la fosse iliaque gauche.

L'hésitation de ce maître suffit à démontrer les difficultés qui se présentent dans de pareils cas.

Ménard, dans sa thèse rapporte, d'après Lejars, le cas d'une jeune fille prise de douleurs abdominales à prédominance à gauche, et chez laquelle la fosse iliaque du même côté était remplie, huit jours après, par une masse volumineuse et fluctuante. L'incision amena l'élimination d'un gros abcès dont la poche s'étendait de gauche à droite. L'appendice ne put être retrouvé ; nous pensons qu'il était pourtant en cause et que c'était justement un de ces appendices longs dont nous avons parlé.

Ce fut aussi l'histoire d'un malade de Bérard, lequel eut porté le diagnostic d'appendicite si les symptômes n'avaient été à gauche. La fosse iliaque de ce côté était en effet occupée par une grosse masse qui commençait à pointer dans le bassin et que l'on sentait très haut et à bout de doigt par le toucher rectal. L'incision faite dans la fosse iliaque gauche ouvrit un abcès d'odeur stercorale, qui se dirigeait vers la ligne médiane, mais ne la dépassait pas, car la fosse iliaque droite était souple et indolore.

« L'appendice ne put être découvert, et son rôle même aurait paru absolument douteux, si 15 jours environ après l'intervention, le malade n'avait été pris à nouveau de douleurs avec recrudescence de température; douleurs nettement localisées cette fois

au point de Mac Burney. La guérison survint sans opération à froid. »

Diagnostic différenciel

L'embryologie et l'anatomie nous montrent que l'appendice peut occuper des positions des plus variées, venant se mettre en rapports médiats ou immédiats et anormaux avec les organes voisins ou empiéter sur les régions qui leur sont propres. Si l'appendice dans ces conditions est atteint d'appendicite aiguë ou chronique, on comprend qu'il puisse en résulter une différence d'interprétation des symptômes observés et qu'ils puissent être considérés comme relevant d'une lésion de l'organe qui occupe normalement la région.

« Rien n'est plus déconcertant qu'une affection qui emprunte tout ou partie de sa symptomatologie à la pathologie d'organes voisins et même d'organes plus ou moins éloignés. » Ces faits présentent encore certainement un plus grand intérêt lorsqu'il s'agit d'une appendicite aiguë, d'une appendicite gangréneuse en particulier ou la rapidité de l'intervention revêt le plus grand facteur du succès. Nous ne voulons pas ici reprendre toute la discussion du diagnostic de l'appendicite aiguë, nous allons simplement rappeler les points importants qui font la difficulté d'affirmer la présence de l'appendicite à gauche.

Ce chapitre a été particulièrement étudié par Bérard et Vignard dans leur monographie sur l'appendicite ; nous leur ferons plus d'un emprunt.

« Il est exceptionnel d'observer la collection très haut dans le flanc et dans l'hypochondre gauche ; (nous n'avons trouvé cette disposition que de rares fois au cours de notre étude). Il s'agit quelquefois d'enfants qui ont un arrêt de développement du gros intestin avec ou sans inversion totale; le diagnostic d'origine dans ce dernier cas, peut être au moins soupçonné. Mais quand on ne trouve pas d'anomalie et quand surtout le malade est adulte, tous les diagnostics de l'appendicite du côté droit sont à envisager en y ajoutant les affections spléniques et périspléniques. »

L'appendice peut en effet se trouver en rapport avec la rate (Barbet, Lenander, Sauerdeck, Phillips Hubert. (Obs. 26, 29). Il peut aussi se trouver en rapport avec l'estomac du côté gauche (Obs. 26). De même, comme du côté droit, il peut être en rapport avec le rein (Legueu. Obs. 24).

On comprend que devant de semblables anomalies le diagnostic n'ait pu être fait, mais au lieu de devoir cette trouvaille à l'intervention ou à l'autopsie, une radiographie préalable eut certainement tranché la difficulté, et dans de tels cas impossibles à dépister autrement, cet examen semble être de première importance.

L'appendicite à gauche est cantonnée d'ordinaire dans la fosse iliaque et le pelvis chez des sujets à cœcum mobile ou en ectopie avec un appendice en position postéro-interne qui vient au contact de l'S iliaque. Ces cas sont les plus fréquents et c'est là

qu'on devra la distinguer des SIGMOIDITES, de la TUBERCULOSE et des CANCERS infectés de l'anse Oméga, et chez la femme, de toutes les affections annexielles gauches, comme elles ont été étudiées du côté droit.

« Chez les jeunes sujets, surtout exposés à l'appendicite, peuvent se rencontrer des Sigmoïdites perforantes avec péritonite généralisée ou collection enkystée, après l'infection d'un diverticule congénital de l'S iliaque; même dans les cas suivis d'autopsie rapportés par Saillant, Patel, Boudaillez, Le Landais, il n'est pas possible d'ordinaire alors d'éliminer une lésion appendiculaire primitive. Mais les suppurations d'origine sigmoïdienne, sont l'apanage de l'adulte, surtout du vieillard : ces malades sont constipés depuis longtemps; leur côlon s'est infecté progressivement après une phase d'entérocolite, plus ou moins longue, avec ou sans distension des parois, avec ou sans diverticule acquis. Au début, on perçoit souvent un boudin gauche rappelant le côlon engoué; ou bien d'emblée, se forme une collection suppurée, d'allure plutôt torpide, tantôt en avant entre l'arcade de Fallope et l'ombilic, tantôt en arrière au-dessus de la crête iliaque vers le triangle de J.-L. Petit. Ce sont ces formes que Mayor décrivit pour la première fois en 1893; on les soupçonnera à cause de l'âge qui n'est plus celui de l'appendicite, à cause des troubles digestifs spéciaux qui ont précédé la crise aiguë, constipation avec épreintes, pesanteurs douloureuses à gauche. Il est rare que le palper attentif ne révèle pas

un prolongement des douleurs et de l'empâtement vers la fosse iliaque droite, ce qui est beaucoup plus exceptionnel dans la Sigmoïdite. Parfois, celle-ci est consécutive à une rectite ancienne sur laquelle le toucher renseignera. Chez la femme, la périsigmoïdite peut suivre également une inflammation pelvienne, qui a provoqué d'abord un rétrécissement par bride, puis de l'infection en amont (Kuss) : nous avons opéré ainsi une femme de 60 ans, atteinte d'annexite depuis plus de 30 ans, et dont l'S iliaque était étranglée par une masse inflammatoire qui en imposa d'abord pour un cancer. »

Dans la tuberculose sténosante et dans les cancers de l'S iliaque, les infections qui aboutissent à la péritonite généralisée, ou à des collections enkystées, sont d'ordinaire des complications terminales qui apparaissent après une phase de sténose plus ou moins longue, et qui évoluent sans fracas chez des sujets épuisés même et surtout quand elles doivent être mortelles. Seuls, de petits cancers sigmoïdiens qui ne s'étaient manifestés jusque-là que par de la diarrhée alternant avec la constipation donnent parfois brusquement des occlusions par spasmes, avec des signes d'infection et une réaction péritonéale variable : ce qui domine la scène, c'est l'occlusion aiguë plutôt que la tumeur iliaque gauche que l'on ne perçoit d'ordinaire pas. »

Le diagnostic différentiel entre les appendicites gauches du type occusif et les Occlusions mécaniques du gros intestin, le Volvulus de l'S iliaque par exem-

ple, doit être étudié également, bien que la confusion soit moins habituelle.

L'appendicite à gauche peut en effet paralyser l'S iliaque, l'englober, simuler des coudures ou des volvulus de l'anse sigmoïde.

Il faut se rappeler que ces occlusions mécaniques du gros intestin ont une évolution moins bruyante, plus lente, avec moins de vomissements et moins de réactions péritonéales ; les troubles de canalisation sont les premiers en date, et s'installent peu à peu.

La salpingite prête à confusion davantage que pour l'appendicite à droite, du fait de la douleur à gauche, l'élimination de l'appendicite est la première idée, nous avons des exemples où cette erreur a été commise. (Obs. 10, 23). On ne devra pas se laisser influencer par des symptômes qui, en apparence, seront ceux d'une salpingite chez une femme qui aura dans la fosse iliaque gauche de la douleur et de l'empâtement, le tout accompagné d'une courbe thermique indiquant l'infection. Il faudra revenir aux antécédents, examiner les annexes, pratiquer le toucher vaginal, un toucher rectal et, si possible, faire une radiographie qui tranchera le différend; car si l'on peut avoir affaire à une appendicite à gauche, une annexite pourra parfaitement exister en même temps qu'un appendice malade sera en rapport plus ou moins étroit avec l'ovaire, la trompe, ou le côté gauche de l'utérus.

Radiologie

Dans le courant de nos recherches, nous avons trouvé bon nombre d'observations où l'anomalie fut insoupçonnée jusqu'à l'intervention ou l'autopsie; la radiographie est venue apporter un concours précieux à la recherche de ces cas difficiles et on ne devra jamais manquer de l'utiliser chaque fois qu'on le pourra.

La radioscopie nous renseigne sur la situation de l'angle iléo-cœcal; en raison des différentes positions qu'il peut occuper dans la fosse iliaque, et même en dehors de cette fosse, c'est un renseignement d'importance capitale pour le diagnostic.

Si la radioscopie nous montre l'angle iléo-cœcal haut situé, au voisinage de la rate ou contigu et quelquefois adhérent à cet organe; si elle nous le révèle en contact intime avec le pôle inférieur du rein gauche et de l'uretère; ou bien encore bas situé, accolé à l'ovaire gauche chez la femme, elle limitera utilement le champ de nos recherches, nous expliquera la symptomatologie, et nous rendra la tâche plus facile.

Par la radiographie, nous aurons des données très précises sur la position occupée par l'appendice par rapport au cœcum : s'il est perméable, nous le verrons se diriger vers la fosse iliaque gauche, vers la rate dans le cas de cœcum haut placé, vers les annexes dans les cas de cœcum ptosés ou attirés vers le bas, par des adhérences inflammatoires.

PRONOSTIC

Le pronostic de la forme aiguë d'emblée ou de la forme chronique de l'appendicite à gauche est identiquement le même que celui de l'appendicite à droite.

Qu'il s'agisse de l'une ou de l'autre forme, il est étroitement lié au diagnostic. Mais le pronostic de la forme aiguë présente plus d'intérêt puisque la vie du malade est plus souvent en jeu.

D'un diagnostic posé de bonne heure découlera un pronostic infiniment meilleur que d'un diagnostic posé trop tard après des hésitations ou que d'une erreur provoquant de fausses manœuvres, longues et laborieuses.

Le pronostic de l'appendicite à gauche a été autrefois très sombre, les observations en témoignent, mais il s'est très amélioré depuis, du fait que les anomalies cœco-appendiculaires sont mieux connues, que le médecin plus instruit sait qu'l peut en résulter un tableau clinique particulier et y songe plus souvent et surtout qu'il peut s'aider de l'examen radiologique.

Des vingt observations ne dépassant pas les limites du sujet, relevées dans la thèse de Thoby en 1913, on trouve 5 morts, 10 guérisons et 6 résultats dont

on ne parle pas, mais qui ont pour cette raison des chances d'être mauvais. Il est intéressant de remarquer que ces 10 guérisons sont dues aux opérations de Karewski et qu'elles ont trait, la plupart, à des appendicites chroniques.

La mortalité semble donc être très élevée dans cette affection ; mais la proportion a changé depuis lors et en reprenant toutes les observations de la littérature, nous sommes arrivés à trouver une mortalité de 25 %. Ce résultat est encore mauvais, mais il porte sur un ensemble de cas dont la majorité sont des appendicites aiguës opérées tardivement, souvent en pleine péritonite, sans que le diagnostic ait été posé d'une manière certaine.

Si l'on n'envisageait que les appendicites à gauche bien définies opérées de bonne heure avant généralisation de l'infection au péritoine, nous aurions, comme pour l'appendicite à droite, une mortalité bien réduite.

TRAITEMENT

Le traitement de l'appendicite à gauche n'a rien de spécial, il doit être le même que pour l'appendicite à droite, qu'il soit médical ou chirurgical.

C'est du traitement chirurgical que nous parlerons, non point que nous voulions revenir sur l'appendicectomie, mais seulement sur la technique à suivre pour être plus sûr de trouver et de réséquer l'appendice rapidement.

Le fait de trouver l'appendice à gauche est une des complications les plus désagréables que l'on puisse rencontrer disait Walther et, en parlant des trois cas qu'il avait rencontrés, il ajoutait : « J'étais un peu perdu, ne trouvant pas de cœcum et m'entêtant à le chercher où il n'était pas ». Les paroles d'un chirurgien ayant une telle pratique de l'appendicite, nous engagent à insister un peu sur la technique à suivre.

TECHNIQUE OPERATOIRE

Plusieurs cas peuvent se présenter :

1° Nous sommes en présence d'une appendicite à froid, à gauche, et dont le diagnostic formel a été confirmé par radiographie :

Nous ferons une incision dans la fosse iliaque gauche semblable aux incisions pratiquées à droite, sans rien changer, la technique est la même, transposée de droite à gauche.

2° Nous avons ouvert à droite par une petite incision : c'est un cas d'urgence, la radiographie n'a pas été faite et nous sommes en présence d'une appendicite à gauche. Que faire?

a) Il faut agrandir l'incision, et en relevant fortement la paroi en dedans par les écarteurs, nous tenterons d'attirer le cœcum vers la droite et de libérer l'appendice. On y arrive dans l'immense majorité des cas où il n'y a pas inversion totale. (Obs. -).

b) Mais supposons que nous nous rendions compte rapidement que le cœcum fixé à gauche ne peut être amené vers notre incision ; ou que l'appendice, en dehors par rapport au cœcum ou fixé par des adhérences solides, ne peut être mobilisé; dans ce cas, sans perdre de temps, nous refermons rapidement notre petite incision, et nous devons ouvrir la paroi à gauche, ou même au milieu suivant les cas.

c) S'il fallait drainer, on agirait semblablement, il ne serait pas prudent de drainer par la droite un appendice avec abcès dans la fosse iliaque gauche, mieux vaudrait fermer la petite incision droite que de faire courir des risques au malade.

3° Nous sommes en présence d'une opération d'urgence avec péritonite ou signes d'appendicite ai-

guë ; la radio n'a pu être faite et nous avons des symptômes qui nous permettent de penser à une appendicite à gauche, mais sans en être absolument sûr; dans ce cas, sans hésiter, il faut pratiquer une laparotomie médiane qui permet toujours de voir clair et de prendre rapidement un parti ; le cœcum peut être aussi bien ailleurs que dans la fosse iliaque gauche.

En chirurgie abdominale, et c'est là, nous semble-t-il, une règle générale, en toute circonstance difficile, lorsque le diagnostic n'est pas sûr ou les indications peu nettes, plutôt que de recourir à des incisions multiples ou de risquer des accidents parfois irréparables, il faut faire la laparotomie médiane.

OBSERVATION I

(Inédite)

(Docteur Robert Didier)

Mme X... Marie, 16 ans, appendicite chronique; vomissements, amaigrissement, point douloureux à la palpation à droite, vers la ligne médiane avec irradiation douloureuse vers la gauche.

Opération le 10 juin 1928, sous anesthésie générale au chloroforme. Incision de Mac Burney; on ne trouve pas le cœcum qui est nettement à gauche de la ligne médiane; on doit agrandir l'incision et relevers fortement la lèvre interne de la paroi avec des écarteurs; on trouve l'appendice long et épais, attiré complètement dans la fosse iliaque gauche; écrasement, enfouissement, et trois plans sans drainage.

C'est un cas de cœcum mobile avec un appendice à direction transversale fixé loin.

OBSERVATION II

(Inédite)

(Docteur Robert Didier)

Mme L... Jeanne, 55 ans. Péritonite aiguë, opération le 28 juin 1930, sous anesthésie générale au balsoforme.

Longue incision iliaque droite; on cherche le cœcum que l'on trouve après un certain temps; il est tout entier basculé à gauche de la ligne médiane, avec un énorme appendice perforé turgescent plongeant à gauche dans le petit bassin. Ecrasement et enfouissement; large drainage.

C'est un cas de cœcum à méso allongé avec fixation de l'appendice à gauche; le diagnostic d'appendicite gauche n'avait pu être fait, la malade ayant été vue en péritonite aiguë.

OBSERVATION III
(Inédite)
(Docteur Robert Didier)

Mme H... Hélène, 44 ans. Appendicite chronique; plusieurs crises douloureuses, la malade nous est adressée en octobre 1930 par son médecin avec le diagnostic d'appendicite; à l'examen : point douloureux dans la fosse iliaque droite, mais la douleur est plus accentuée à gauche où il y a de la défense et de l'empâtement.

Nous demandons un examen radiologique pratiqué par le Docteur Thoyer-Rozat qui nous communique les renseignements suivants : l'examen préalable du thorax de la malade montre qu'il existe chez elle une inversion totale de ses viscères (cœur à droite, foie à gauche, estomac à droite). L'administraton du lavement opaque confirme l'inversion des or-

Radio n° 1, Inversion totale.

ganes abdominaux, mais cette inversion ne gêne en rien le transit et ne s'accompagne d'aucune irrégularité suspecte des contours du gros intestin. On constate seulement que le cœcum est un peu augmenté de volume et que sa mobilité est diminuée. Il est sensible à la palpation et se trouve tout entier dans la fosse iliaque gauche (Voir radio n° 1).

Opération le 31 octobre 1930 sous anesthésie générale au chloroforme; laparotomie médiane; on trouve un colon assez dilaté; le cœcum est à gauche, l'S iliaque à droite. On enlève un gros appendice rouge, épais, interne par rapport au cœcum remontant vers le haut. Ecrasement, enfouissement et trois plans sans drainage.

OBSERVATION IV

(Inédite)

(Docteur Robert Didier)

M. L... Lucien, 33 ans. — Appendicite chronique. Ce malade vient nous consulter en novembre 1930 pour des troubles gastro-intestinaux; légers signes d'appendicite chronique; deux petites crises douloureuses sans température élevée, avec des nausées, mais sans vomissement; à l'examen : abdomen étroit, intestin souple à la palpation, un peu de défense et un point douloureux seulement à gauche de la ligne médiane et assez bas dans la fosse iliaque gauche.

En conséquence, nous demandons un examen radiologique qui est pratiqué par le Docteur Thoyer-Rozat le 4 décembre 1930; en voici le résumé : le malade est examiné après un double repas opaque; on est tout de suite frappé par l'aspect que présente son colon dont la portion ascendante et le transverse sont anormalement situés à gauche de la ligne médiane; l'ombre colique droite se projetant au niveau du bord gauche des vertèbres lombaires. Cette disposition atypique ne paraît pas le fait du refoulement du colon droit par une masse anormale, car la palpation de la fosse iliaque ne révèle rien de particulier à ce niveau. — Cette disposition donne lieu, toutefois, à des sinuosités et à des coudures exagérées comme le montrent les radios prises au cours de l'examen. — Le cœcum est entièrement situé dans le petit bassin où il est difficilement accessible à la palpation. — L'estomac lui-même se trouve un peu refoulé mais le duodénum et les premières anses grêles occupent l'hypocondre droit.

Conclusion : Disposition anormale du colon paraissant d'origine congénitale; douleur à la palpation du cœcum plongeant à gauche de la ligne médiane (Radio N° 2). Le malade n'a pas été opéré.

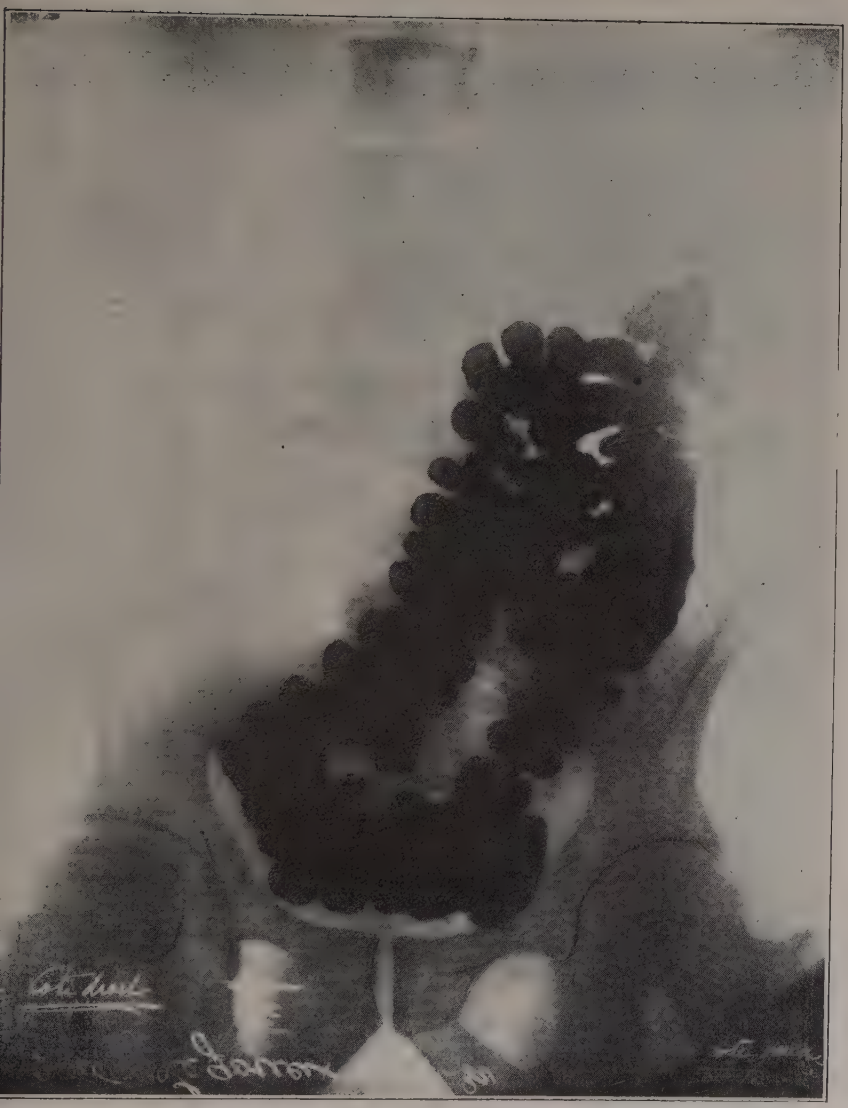

Radio n° 2. Cœcum à gauche.

OBSERVATION V
(inédite)

(Obligeamment transmise par le Docteur Finikoff, de Paris)

M. P...; âgé de 37 ans, se plaint depuis huit heures du matin, le 3 février 1928, de douleurs siégeant dans le ventre, surtout du côté gauche; il a des vomissements et de la constipation, une température à 37° 8.

A l'examen : A trois heures et demie de l'après-midi, on constate un pouls bien frappé à 90; la langue est sale et humide; la paroi abdominale est douloureuse surtout dans l'hypocondre gauche, exactement au point de Mac Burney, mais à gauche. La fosse iliaque est libre, légèrement douloureuse à la palpation comme tout l'abdomen.

La douleur augmente lorsque la palpation se fait de la fosse iliaque droite vers la fosse iliaque gauche. Le ventre est légèrement ballonné.

Le toucher rectal révèle une douleur vive dans la partie gauche du Douglas.

Etant donnés les symptômes constatés, le diagnostic d'appendicite aiguë à gauche est porté. L'intervention décidée est pratiquée une heure après sous anesthésie générale à l'éther.

Incision médiane sous-ombilicale. A l'ouverture de la paroi abdominale, on trouve le cœcum attiré jusqu'à la ligne médiane par l'appendice qui

se trouve fixé par des brides anciennes au méso du sigmoïde. — L'appendice est très enflammé, turgescent, plein de pus; l'ablation est pratiquée facilement, enfouissement. Le cœcum revient naturellement à sa place normale.

En inspectant l'iléon, je trouve un kyste dans le mésentère. Enucléation laborieuse de ce kyste; fermeture de la paroi abdominale. Guérison par première intention.

Le malade ne présentait aucune déformation pouvant faire penser à un situs-inversus, sauf la situation haute des deux testicules par brièveté du cordon. Les testicules ne descendent jamais au fond des bourses au dire du malade, qui ajoute, qu'étant enfant, les testicules se trouvaient immédiatement à la sortie du canal inguinal. Les deux canaux inguinaux sont très larges et il existe deux hernies parfaitement réductibles.

OBSERVATION VI

(R. Bloch : *Presse Médicale*, mars 1927)

Albert C..., 22 ans, entré au pavillon de chirurgie de l'Asile Sainte-Anne, le 12 mai 1926, pour appendicite aiguë.

Il s'agit d'une crise typique avec 39°5 de fièvre. La seule remarque à mentionner est un curieux ballonnement du ventre dans sa portion sous-ombilicale seulement, mais autant à gauche qu'à droite. La

fosse iliaque droite est très douloureuse, mais le point douloureux maximum est en bas et en dedans du point de Mac Burney.

La crise est refroidie avec diète et glace et le malade est opéré à froid le 25 mai 1926, sous anesthésie générale au chloroforme.

L'incision de la fosse iliaque droite ne permet que d'arriver sur le grêle, malgré une légère position inversée de la table opératoire. L'incision est, en conséquence, considérablement allongée, et le malade, mis en position complète de Trendelenburg, on trouve alors le gros intestin qui est d'ailleurs plein de matières fécales, mais il est impossible de le dévider et de l'extérioriser. L'index gauche, introduit dans la plaie pour suivre le colon de haut en bas, s'enfonce dans le petit bassin, mais ne peut arriver à sentir l'extrémité du cœcum. La plaie est alors suturée et une nouvelle incision est pratiquée sous-ombilicale, médiane; il est, à présent, facile de voir que le colon droit se continue sans démarcation, et de façon rectiligne, avec le rectum. Le cœcum est à gauche, mais pour le voir, il faut relever le transverse très bas situé, et en le relevant on découvre l'appendice, transversal, très long, collé au mésocolon droit, malade par son extrémité qui est rouge et enflammée. Appendicectomie simple, suites normales. Malade revu en bon état le 15 novembre 1926.

OBSERVATION VII

(R. Bloch : *Presse Médicale*, mars 1927)

Marcel M..., 27 ans, est vu le 16 juillet 1925 pour une crise douloureuse abdominale aiguë. Son médecin le soigne depuis 48 heures par la diète et la glace sur le ventre, son histoire étant celle d'une crise appendiculaire. Le sujet jusque-là bien portant n'a pas d'autre antécédent intéressant, qu'une crise analogue, mais passagère, survenue deux mois plus tôt et pour laquelle il n'avait pas consulté. Il y a trois jours, il a été pris d'une douleur intense de la fosse iliaque gauche avec vomissements alimentaires et bilieux, et poussée thermique à 39°. — 24 heures après, il appelle son médecin : à ce moment, la palpation n'est plus très douloureuse, le maximum de sensibilité est dans la fosse iliaque gauche, mais la droite est sensible aussi. La glace fait disparaître ces phénomènes, mais le troisième jour, survient une nouvelle crise douloureuse avec température à 38°3. C'est alors que je suis appelé à voir le malade, m'attendant, d'après son histoire, à trouver une appendicite banale. Or, à l'examen, la fosse iliaque droite est *absolument indolore* et dépressible, tandis qu'à gauche, existe une douleur très nette à la palpation, douleur dont le maximum siège au dessous et en dedans du milieu de la fosse iliaque. De plus, le long de l'arcade crurale, on sent le colon iléo-pel-

vien distendu. Pas d'empâtement, le pouls à 90 et le malade nauséeux a eu une selle bien moulée.

Nous pensons à une sigmoïdite aiguë, mais la réaction manifeste du péritoine nous incite à une intervention pratiquée le lendemain matin sous anesthésie générale au Schleich.

Nous faisons une incision médiane sous-ombilicale, et nous portant à gauche, nous trouvons un colon sigmoïde distendu et rosé dont le méso est plissé et ridé. En relevant la partie terminale de l'anse qui recouvre le Douglas, on voit un appendice transversal très long, dont la pointe rouge et renflée en massue adhère à la partie supéro-gauche du rectum et d'où rayonnent les brides du méso-colon pelvien. L'appendice est réséqué, il a une longueur démesurée, sa pointe seule est malade. Guérison.

OBSERVATION VIII
(résumée)

(M. J. Cottalorda : *Bul. Mem. Soc. Chir. de Marseille*, juillet 1930)

M. B..., 49 ans, consulte le 6 décembre 1928 le Docteur Dombre pour une douleur épigastrique brusque survenue dans la nuit. Cette douleur violente a été suivie d'un vomissement aqueux. La journée du 6 a été normale, le malade a une selle spontanée. Dans la nuit du 6 au 7, les douleurs reprennent, plus de vomissement, mais arrêt complet des

matières et des gaz. Dans la journée du 7 les douleurs atténuées, deviennent sous-ombilicales à gauche. La température à 38°3 le matin est le soir à 39°. Pouls à 80. Je vois le malade le 8 au matin. A l'examen : région épigastrique souple indolore, légère douleur au point de Mac Burney. Par contre, la fosse iliaque gauche est très douloureuse avec défense et une masse diffuse est perçue dans la profondeur. Le toucher rectal montre un Douglas tendu et douloureux. Nous pensons à une lésion sigmoïdienne. Avant d'intervenir, et pensant à la possibilité d'un néoplasme sigmoïdien avec abcès péritonéal, nous faisons pratiquer une radioscopie sous lavement bismuthé. Cet examen montre un arrêt total du bismuth au niveau de la portion moyenne du sigmoïde.

Laparatomie médiane sous-ombilicale; rachianesthésie syncaïne à 4 p. 100 8 cg.

Nous reconnaissons une péritonite généralisée avec pus franc en grande quantité. Nous portant vers la fosse iliaque gauche, nous trouvons collé contre la partie moyenne de l'anse sigmoïde, un énorme appendice perforé et que l'extrême mobilité du cœcum a mis dans cette position ectopique. — Ablation de l'appendice, Mickulicz. Suites immédiates satisfaisantes les trois premiers jours, émission spontanée des gaz et d'une selle. Mort le quatrième jour avec les signes d'intoxication générale.

OBSERVATION IX
(résumée)

(M. Courboulès : Rapport de M. Sauvé, *Soc. de Chir.* Paris, 1926)

Henri T..., 22 ans, étudiant en Médecine, porteur d'une inversion viscérale totale connue de l'intéressé et vérifiée par des examens cliniques et radiographiques antérieurs. Il aurait eu deux crises d'appendicite avec des points douloureux dans la fosse iliaque gauche. La dernière crise remonte à un an et demi; depuis, signes d'appendicite chronique.

Le 2 août 1925, T... est atteint d'une douleur dans la fosse iliaque gauche avec vomissements bilieux. La douleur s'étend ensuite à tout l'abdomen. Le malade est évacué à l'Hôpital Desgenettes avec le diagnostic : Point appendiculaire à gauche. Etat général bon, température 37°2; pouls 44. Normalement, le malade a un pouls entre 65 et 70; pendant toute la maladie, et jusqu'à la convalescence, le pouls est ralenti.

Peu à peu, la contracture est absolue, l'hyperesthésie est très marquée dans la fosse iliaque gauche. Arrêt complet des matières et des gaz. Le diagnostic ne fait aucun doute. Opération : incision de Roux dans la fosse iliaque gauche. L'appendice s'extériorise de lui-même, énorme, turgescent. Il a subi une torsion sur son axe, il y a une plaque de spha-

cèle à sa base. Ablation facile. Fermeture en trois plans. Suites simples, plaie cicatrisée par première intention.

OBSERVATION X

(résumée)

(M. Walther : Ass. franç. de Chir., 1912)

Il s'agit d'une femme opérée il y a 6 ou 7 ans, pour appendicite avec annexite. — Je fis une laparotomie médiane et, après avoir enlevé les annexes, je cherchai l'appendice; je ne trouvai pas de cœcum, pas de colon ascendant. Je cherchai pendant très longtemps, pendant 25 ou 30 minutes, je crois, mais je ne trouvai toujours rien. Enfin, après bien des recherches, je finis par rencontrer vers la ligne médiane quelque chose qui ressemblait à un colon, mais à un colon replié sur lui-même. Je n'ai pas pu vérifier exactement sa position, mais j'ai pu trouver le cœcum au-dessus de la fosse iliaque gauche et enlever l'appendice.

OBSERVATION XI

(résumée)

(M. Walther : Ass. franç. de Chir., 1912)

Mlle X..., 14 ans, appendicite chronique subaiguë. Opération le 5 juillet 1910. Scopolamine. Ether. Laparotomie latérale. A l'ouverture du ventre,

on ne peut trouver que des anses grêles; on ne trouve pas de colon. En suivant la face interne de la paroi, j'arrive sur le mésentère. Il n'y a à droite ni méso ni colon. Agrandissement de l'incision en haut. Recherche en haut du colon : rien. Je finis, au milieu du ventre, après avoir encore agrandi l'incision, par trouver l'épiploon qui est attiré avec le colon transverse. Il va se perdre au-dessous du foie, et le colon semble se retourner sur lui-même pour rester au milieu et à gauche. Il n'y a donc à droite ni colon ascendant ni colon descendant.

Je vais alors en bas, chercher dans la fosse iliaque gauche, et là, je trouve assez facilement un cœcum mobile, dilaté, qui se laisse attirer avec un appendice long de 10 centimètres, vascularisé dur. Ablation, enfouissement. Je constate alors un abouchement tout particulier de la terminaison de l'iléon qui vient s'accoler au cœcum en canon de fusil. Suture en trois plans.

OBSERVATION XII

(résumée)

(M. Walther : Ass. franç. de Chir., 1912)

M. X..., 26 ans, appendicite aiguë. Début le 29 juillet 1912. Opération le 30 juillet à 7 heures du soir. Ether puis Schleich. Laparotomie latérale : colon très dilaté. Dévidement partiel du colon pour trouver le cœcum : rien. Dévidement par en haut

après agrandissement de l'incision. Rien. Colon énorme. On peut siuvre jusque sous le foie sans rencontrer le cœcum et là, on trouve un angle colique. En explorant par en bas, on constate que le colon descend dans le petit bassin et qu'il n'y a pas là non plus de cœcum. C'est donc le colon descendant qui est à droite.

Plongeant alors la main à travers l'abdomen jusque dans la fosse iliaque gauche, on sent un colon distendu par une accumulation de matières, et on attire facilement le cœcum qui est rempli lui aussi de matières.

Appendice de 10 centimètres, épaissi, rouge, non perforé. Ablation, enfouissement, suture en trois plans. Guérison.

OBSERVATION XIII

(résumée)

(M. A. Baumgartner, Ass. franç. de Chir., 1912)

D. L..., 22 ans, entre à l'hôpital pour des douleurs abdominales et des troubles digestifs; ces troubles datent de l'enfance Les douleurs abdominales se précisent depuis deux ans; elles sont d'intensité variable selon les moments, mais siègent surtout dans l'hypocondre gauche, la région épigastrique et le flanc droit. — A son entrée à l'hôpital, la malade accuse spontanément des points douloureux dans le ventre, particulièrement dans la région de l'angle

splénique et à droite de l'ombilic. A la palpation du ventre qui est souple, on exagère la douleur; surtout à gauche; la fosse iliaque droite est peu sensible; le colon descendant est douloureux à la pression et semble épaissi. Rien d'autre à signaler.

On fait le diagnostic d'appendicite avec colite et épiploïte.

Opération : le 22 août 1912, sous anesthésie générale :

Incision de Walther dans la fosse iliaque droite; des anses grêles se présentent; on ne trouve pas le cœcum. Agrandissement de l'incision; on cherche dans la cavité pelvienne, le cœcum n'y est toujours pas, il n'est pas non plus devant le rein droit ni sous le foie; partout on ne trouve que des anses grêles. On se décide alors à tirer sur la première anse grêle, et on finit par attirer dans le champ de la plaie le cœcum et l'appendice. Ils viennent de la région gauche de l'abdomen au-dessus de l'ombilic, probablement de la région splénique.

L'intestin grêle s'abouche dans la paroi droite du cœcum; le fond du cœcum et l'appendice remontent, ce dernier passe devant la terminaison de l'iléon et son méso l'attire en haut et à gauche; il présente des traces nettes d'inflammation récente. Ablation et enfouissement. Fermeture en trois plans. Guérison sans incident.

La malade revenue un mois après en excellente santé, on fait l'examen radioscopique, après injection de bismuth. L'orthodiagramme montre nettement

que le gros intestin est tout entier à gauche de la ligne médiane; il semble donc bien s'agir d'une absence de torsion de l'anse intestinale primitive.

OBSERVATION XIV

(résumée)

(M. R. Français : Rapport de Buizard, Soc. de Chir. de Paris, 1915)

Un enfant de 12 ans, est amené à l'hôpital le 28 mai 1912, au douzième jour d'une affection fébrile, ayant débuté par les vomissements, du météorisme et un point douloureux violent dans la fosse iliaque gauche. Température entre 38 et 39°5. Constipation. La palpation montre une masse ovoïde dans la fosse iliaque gauche fluctuante douloureuse; défense musculaire. La région ombilicale et la région du flanc sont indemnes ainsi que la région iliaque droite.

Appendicite anormale ou sigmoïdite avec abcès? Opération : incision symétrique à celle de Mac Burney; l'anse sigmoïde est rouge, plaquée contre une énorme masse qui refoulait l'intestin grêle vers la région ombilicale. Incision du méso, le pus s'écoule, drainage, guérison.

Le 4 octobre, réopération pour éventration. Dans la fosse iliaque gauche on trouve l'anse sigmoïde et son méso absolument normaux. En soulevant avec un écarteur la lèvre interne de l'incision, on découvre la fosse iliaque droite et on aperçoit l'appendice sclé-

reux et rétracté prolongé par une forte bride qui va se fixer sur la paroi latérale gauche de l'excavation. Le cœcum occupait la fosse iliaque droite, mais sa mobilité nous permit de l'attirer dans la plaie sans difficulté et de pratiquer l'appendicectomie; celle-ci faite, le cœcum revint à sa place. Fermeture habituelle. Guérison.

OBSERVATION XV

(résumée)

(Landgraf, Munchener, Mediz. Woch., sept. 1922)

Il s'agit d'une malade de 6 ans qui a présenté des douleurs dans la fosse iliaque gauche, une température de 39°5, des nausées et des vomissements. Le lendemain elle avait un pouls à 144; on sait par son entourage que cette fillette avait eu la même crise il y a 6 mois.

On a pensé à une péritonite de cause inconnue. Au dernier moment, Landgraf pense qu'il avait constaté chez un frère plus jeune une inversion des viscères à l'occasion d'une pneumonie. Il reprend l'examen, et trouve le cœur à droite et le foie à gauche.

Il fait opérer sa malade deux heures plus tard et l'intervention révèle un appendice tuméfié situé à gauche.

Plus tard, ce même auteur a constaté une inversion viscérale chez un frère né en 1919.

OBSERVATION XVI

(Landgraf, Munchener, Mediz. Woch., sept. 1922)

Il s'agit d'une femme de 50 ans qui tomba malade avec les manifestations d'une péritonite par perforation, avec douleurs dans la fosse iliaque gauche (morte avant l'opération).

Autopsie : Appendice gangréneux à gauche, avec inversion totale.

OBSERVATION XVII

(résumée)

(Landgraf, Munchener, Mediz. Woch., sept. 1922)

Il s'agit d'une femme de 24 ans, à l'occasion d'une radioscopie; on trouve l'estomac à droite de la colonne vertébrale, avec inversion totale.

Landgraf lui conseillait, en cas de douleurs à gauche, de rappeler son inversion au médecin traitant.

Elle tomba malade un an et demi plus tard et fut opérée avec succès d'appendicite.

OBSERVATION XVIII

(résumée)

(J. Hack Rush - *New Orléans Med. and Surg. Jour.*, June 1928)

Il s'agit d'un malade entré à l'hôpital avec tous les symptômes d'appendicite, et le diagnoctic fut

porté. Mais la laparatomie montra une appendicite aiguë à gauche avec rotation partielle du colon; l'opération fut la même que sur un appendice situé à droite.

OBSERVATION XIX

(résumée)

(Summers J. E., *Nebraska M. J.*, 1923)

Il s'agit d'une femme de 21 ans, mère d'un enfant de 18 mois; elle se plaignait de douleurs dans la fosse iliaque droite qui s'étaient montrées pour la première fois, 6 ans avant.

Plusieurs crises ont donné une douleur généralisée de tout l'abdomen avec nausées et vomissements. La pression au niveau du Mac Burney donnait le réflexe caractéristique avec irradiation dans la cuisse droite. On porta le diagnostic d'appendicite chronique subaiguë.

L'opération montra la transposition de l'angle sigmoïde du colon avec le cœcum et l'appendice situé dans la région gauche de l'abdomen.

Les organes pelviens étaient normaux; le foie était à gauche et l'estomac se dirigeait de droite à gauche. La rate était à droite, le cœur à droite.

L'appendice malade confirmant le diagnostic, fut enlevé.

OBSERVATION XX
(résumée)

(W. E. Allen : Rapp. de Rush - *New Orléans Med. Surg. J.*, 1928)

Il s'agit d'un nègre de 18 ans entré à l'hôpital avec diagnostic d'appendicite aiguë. Sa maladie remontait à 24 heures; douleur généralisée à l'abdomen, nausées et vomissements. La douleur semblable à une crampe se localise dans le côté droit du ventre et y persiste. Les vomissements cessèrent, mais il y avait toujours des nausées. La température d'abord normale monta à 101° F. Il avait présenté la même symptômatologie à plusieurs reprises, une digestion difficile et de la constipation.

Fils d'une famille de 17 enfants, dont 5 vivants. Poumons normaux; le cœur anormalement placé à droite. Le ventre était dur, la palpation du foie et de la rate impossible, mais l'estomac percuté montra sa position gauche.

Le Mac Burney positif avec la flexion de la cuisse droite sur l'abdomen.

Le testicule droit descendait plus bas que le gauche.

Le malade savait qu'il avait le cœur à droite mais il n'avait jamais souffert de son inversion. Il était ambidextre. Aucun membre de sa famille ne présentait la même anomalie.

Opération : On trouva le colon n'ayant subi

qu'une rotation partielle avec le cœcum à gauche et haut cité. Le foie et la vésicule biliaire étaient à gauche de même que l'appendice rétro-cœcal, très enflammé et entouré d'adhérences. La rate était à droite, l'estomac se dirigeait de droite à gauche et le rein droit était plus haut que le rein gauche.

L'appendice fut enlevé et l'incision (incision droite) fut fermée par plans sans drainage. Guérison.

OBSERVATION XXI

(résumée)

(Docteur Dryden Walker : Rapport de Rush, New Orléans, M. S., J. 1928)

Il s'agit d'un homme âgé de 22 ans, entré à l'hôpital avec le diagnostic d'appendicite aiguë. 7 heures avant son arrivée à l'hôpital, il fut pris subitement d'une douleur vive au niveau du creux épigastrique. La douleur persista et s'accompagna bientôt de nausées et de vomissements. Cette douleur s'irradia dans le bas de l'abdomen et s'accrut à droite et à gauche, faisant courber le malade en deux; la température monta de 100° F à 101° F.

Cinq semaines avant, le malade eut une douleur dans la fosse iliaque droite qui ne dura que quelques heures.

A l'examen, cet homme couché dans son lit sur le côté gauche, les deux cuisses fléchies sur l'abdomen, semble atrocement souffrir; le ventre est dur,

uniformément douloureux, le diagnostic d'appendicite aiguë est porté.

Opération : incision de Mac Burney; la cavité péritonéale est remplie de liquide jaune rosé; ni cœcum ni colon ascendant ne sont du côté droit.

Le foie, le cœcum, l'appendice particulièrement enflammé et le colon ascendant sont à gauche. L'appendice est enlevé, suture en trois plans, drain.

L'examen post-opératoire montra l'inversion des viscères abdominaux, le cœur était à sa place, le malade ignorait son inversion et était droitier.

OBSERVATION XXII

(résumée)

(Christie, *Lancet*, London 1916, 1 p. 676)

Une femme de 22 ans est admise à l'hôpital pour être opérée de l'appendicite; son médecin ayant diagnostiqué une appendicite chronique.

Six semaines avant son admission, elle fut prise soudainement d'une douleur vive du côté droit de l'abdomen, accompagnée de vomissements. Elle est restée au lit depuis, la douleur est permanente; les règles sont régulières et normales; le toucher vaginal ne donne rien.

Opération : incision médiane sous-ombilicale : le cœcum cherché en position normale n'est pas trouvé. Le colon descendant et le sigmoïde occupaient le côté droit de l'abdomen; l'exploration révéla le colon

ascendant à gauche avec le cœcum auquel faisait suite l'appendice long et enflammé. L'ablation fut faite, on enleva aussi l'ovaire droit kystique.

La malade guérit en seize jours. Trois mois après elle fut revue délivrée de toute douleur. A noter que le cœur était à droite et qu'il s'agissait par conséquent, d'une transposition des viscères.

OBSERVATION XXIII

(résumée)

(Palamoutain J., Am. Med. Ass., 1915, B. p. 1986)

Il s'agit d'une femme mariée, âgée de 18 ans, qui n'eut pas de grossesse ni maladie. Le 30 janvier 1915, elle fut prise d'une douleur violente subite, dans l'abdomen, simulant une crampe ou une colique. Cette douleur dura toute la nuit et s'accompagna de vomissements; le jour suivant, elle se localisa dans la fosse iliaque gauche et y demeura toujours accompagnée de vomissements.

Le 2 février, la malade souffrait davantage, elle se penchait du côté gauche et fléchissait la cuisse gauche sur l'abdomen; le pouls était à 120, la température à 39°. L'abdomen météorisé, le côté droit plus souple que le gauche, qui était très tendu et douloureux. Le toucher vaginal révéla une rétroversion, le cul-de-sac latéral gauche était douloureux et une masse remontait de ce côté.

On fit le diagnostic de grossesse extra-utérine et l'opération fut décidée.

Opération : incision médiane, masse dans la région iliaque gauche, le sigmoïde est à droite, l'iléon et le colon ascendant sont à gauche, avec le cœcum et l'appendice gangréné et perforé.

L'épiploon entourant le cœcum et l'appendice formait une masse gangrénée de la grosseur d'un œuf d'oie. Il y avait de la péritonite, l'appendice fut réséqué et un drain mis en place.

Plus tard à la palpation, on trouva le foie à gauche et la pointe du cœur dans le quatrième espace intercostal droit. La mort survint quinze jours après de péritonite.

OBSERVATION XXIV

(résumée)

Professeur Legueu

Il s'agit d'un enfant entré dans le service du professeur Lannelongue pour typhoïde. Il présentait dans la région rénale gauche un empâtement remontant vers la fosse iliaque du même côté et vers la paroi abdominale. Le malade décédé, l'autopsie fut pratiquée et on se trouva en présence d'une perforation de l'appendice situé comme le cœcum au devant du rein gauche.

OBSERVATION XXV
(résumée)

(A. Frankel, Soc. de Méd. int. de Berlin, 5 janvier 1891)

Un compositeur d'imprimerie fut pris de coliques abdominales sans fièvre; la fosse iliaque n'était pas douloureuse; les phénomènes douloureux étaient localisés à gauche. On pensa à une colique de plomb. Peu à peu se développa une tuméfaction qui atteignit la région ombilicale et dépassa à droite la ligne médiane. Après une ponction exploratrice, qui révéla l'existence du pus fécaloïde, on pratiqua l'intervention. L'abcès descendait dans le petit bassin et contenait un demi-litre de pus. Peu de temps après, la plaie livra sortie à des matières fécales.

La guérison fut complète. Le cœcum et l'appendice étaient dans la moitié gauche de l'abdomen.

OBSERVATION XXVI
(résumée)

(Phillips Hubert, *British Med. Jour.*, sept. 1914)

Il s'agit d'un homme qui fut pris subitement d'une douleur abdominale violente remontant jusqu'à la pointe du cœur, et accompagnée de vomissements et de constipation. Quelques années avant, il avait eu une crise semblable et à cinq reprises différentes il

avait souffert de la même région avec plus ou moins d'intensité.

L'examen : Pouls 78, température 38°5. L'abdomen est très douloureux à gauche, la pression révèle de la douleur vive dans la région rénale gauche. La matité hépatique est normale. Il y avait un léger souffle systolique à la pointe à propagation axillaire, légère leucocytose; urines normales; rien n'indiquait la perforation d'un ulcère; les lavements répétés ne donnaient rien.

Le malade a été vu par un confrère et il fut décidé qu'on attendrait douze heures avant de pratiquer une laparatomie exploratrice. Le malade parut un peu mieux mais devint plus mal, le pouls monta à 102, et devint petit. L'opération fut écartée à cause de l'état grave et la mort survint quelques heures après.

Autopsie : Le cœcum et le colon ascendant étaient très distendus et congestionnés; complètement mobilisables, et avaient un mésentère fort long; des adhérences siégeaient entre les courbures hépatiques et spléniques, au-dessous du colon transverse et du grand épiploon. — Au niveau de la grande courbure de l'estomac dilaté et à gauche, partaient d'autres adhérences venant de l'extrémité et du milieu d'un appendice long et de son méso.

L'appendice décollé avait une longueur démesurée (9 pouces 1/2), il était plein de calculs durs et était gangréné à son extrémité. On notait aussi une adhérence moins forte de cet appendice à la rate.

OBSERVATION XXVII

(résumée)

(M. P. Mornard. Soc. des Chir. de Paris, avril 1926)

Il s'agit d'un homme de 55 ans, qui fut pris subitement pendant un voyage, d'un malaise avec vomissements (24 mars). Le lendemain il avait 39°, le pouls à 100, quelques coliques diffuses. Le vendredi 26, la fièvre disparaît et les vomissements reprennent. Le ventre se ballonne, les gaz sont rares. Les coliques devinrent plus violentes et se localisèrent à gauche. On pense alors à une occlusion intestinale lente, peut-être par tumeur du colon iliaque. Le samedi, mêmes symptômes. Le Docteur Woimant confirma le diagnostic d'occlusion lente et proposa une opération qui fut repoussée. Le dimanche, même état, mêmes symptômes. Nous voyons cet homme chez lui à minuit : bon faciès, bon état général, température 37°4, pouls 90. Vomissements noirs, verdâtres, sans odeur; neuf gaz dans la journée de dimanche.

L'abdomen est très météorisé. La palpation ne révèle nulle part la douleur, sauf un peu en dedans de l'épine iliaque gauche, où le malade perçoit de temps à autre des coliques. Il y a là une légère défense de la paroi. Pas de matité. Le toucher rectal ne décèle aucun obstacle.

Devant ce tableau, nous pensons nous aussi à une occlusion lente par tumeur siégeant probable-

ment à la fin du descendant; nous proposons l'intervention, le lundi à 2 heures; nous faisons une cœcostomie à l'anesthésie locale. Je trouve un cœcum dilaté translucide. Pas de liquide dans la fosse iliaque droite. Un long gaz s'échappe, mais aucune matière. Je mets une sonde de Petzer, je fais un lavage qui ressort à peine coloré; peu satisfait de ce résultat, mais répugnant à ouvrir sur la ligne médiane, un ventre en occlusion avec anse distendue, je décide d'attendre.

Le mardi matin, la sonde n'a rien donné, l'abdomen est plus ballonné que la veille, et aucune contraction intestinale n'a pu être produite par aucun des procédés employés. La température est à 38°5, le pouls à 110; l'état général assez bon. On décide une laparatomie immédiate.

Opération : les anses supérieures sont très distendues, les anses inférieures sont fixées à gauche. Arrivant à gauche entre l'S iliaque et les dernières anses grêles, j'ouvre un vaste abcès gangréneux situé dans le petit bassin. Je pense qu'il s'agit d'une sigmoïdite, mais je vois flotter une masse noire attenante à une portion d'intestin, que je reconnais être le cœcum avec l'appendice gangréné.

L'appendice réséqué, je constate que le cœcum vient en travers du petit bassin, passant entre la vessie et le rectum, sous l'S iliaque, jusqu'au bord interne de la fosse iliaque gauche. Par conséquent, ma cœcostomie a été faite sur le colon ascendant. Mickulicz, fermeture en un plan, malade très choqué, la-

vage d'estomac qui ramène un litre de matières fécaloïdes, camphre. Mort à 5 heures du soir.

OBSERVATION XXVIII
(résumée)
(Thèse de Dormoy. Obs. Pollosson)

Z..., âgée de 9 ans, entre à la Charité dans le service de M. Polosson, le 24 décembre 1896. L'affection actuelle a débuté il y a onze jours par des douleurs dans le milieu du ventre; des vomissements ont suivi, d'abord alimentaires, puis bilieux et enfin fécaloïdes. Constipation et arrêt des matières. Pouls à 100, pas de température. Ventre ballonné, sonore et très douloureux. Rien de particulier au toucher rectal. On fait le diagnostic d'obstruction intestinale et l'on opère d'urgence.

Laparotomie médiane sous-ombilicale : le petit intestin est dilaté et congestionné à gauche et en bas; on tombe sur un rétrécissement par courbure du petit intestin au voisinage de son abouchement dans le cœcum; à ce niveau, l'intestin a un calibre deux fois moindre environ, que la partie située au-dessus. En explorant cette partie de l'intestin, on trouve le cœcum plongeant dans le petit bassin très incliné à gauche presque horizontal, dépassant largement la ligne médiane. Il est complètement obturé de membranes puriformes au milieu desquelles on trouve l'appendice qui est réséqué. Drainage, fermeture; guérison au bout d'un mois.

OBSERVATION XXVIII
(résumée)

(M. Sokolova. Cas de Damianos. Rousski Wratch. t. IX, août 1910)

Péritonite généralisée chez un homme de 18 ans. Opération : mort. Le cœcum avait un mésentère commun avec l'intestin grêle et adhérent à la paroi abdominale à gauche par des adhérences inflammatoires; l'appendice se dirigeait vers la ligne médiane et la dépassait du côté gauche.

OBSERVATION XXIX
(résumée)

(M. Sokolova. Cas de Sauerbeck. Rousski Wratch, août 1910)

Péritonite généralisée chez un adulte. Le cœcum se trouvait entre la rate et l'estomac, l'appendice à côté du lobe gauche du foie, la partie terminale de l'intestin grêle était fixée au rachis.

OBSERVATION XXX

(M. Sokolova. Rousski Wratch. T. IX, août 1910)

Une femme de 19 ans prise de douleurs violentes dans la région épigastrique et dans la fosse iliaque droite avec phénomène de péritonite. A la palpation,

douleurs violentes dans tout l'abdomen, plus vives à droite qu'à gauche. Vomissements, arrêt des matières et des gaz. Pouls à 100. Diagnostic de péritonite purulente généralisée d'origine appendiculaire. Opération : incision dans la fosse iliaque droite, recherche du cœcum infructueuse; on arrive facilement sur l'S iliaque qui décrit une courbe très accentuée vers la droite. On fait à gauche une contre-incision, après évacuation du pus, on tombe sur le cœcum. L'appendice est un peu en arrière, sphacélé à son extrémité, et adhérent à un paquet d'anses grêles. — Résection, drainage. Mort.

Autopsie : L'intestin grêle se termine dans le cœcum au niveau de la fosse iliaque gauche. Le cœcum et le colon ascendant remontent verticalement vers la région splénique et s'infléchissent pour former le colon ascendant et l'S iliaque. Le colon transverse est absent. Le mésentère de tout le gros intestin est très long et naît d'une racine commune avec le mésentère de l'intestin grêle. En tordant le gros intestin de 180° autour de la racine du mésentère, on remet sans peine les choses dans l'état où elles eussent dû être normalement.

OBSERVATION XXXI
(résumée)

(M. Johnson. Soc. de Chir. de New-York, févr. 1908)

Un jeune garçon de 12 ans fut opéré suivant la technique habituelle pour une appendicite. Le cœ-

cum ne put être trouvé, ni le colon ascendant, ni même le transverse. Une incision faite à gauche permit alors de constater que, par absence de la rotation de l'intestin, le cœcum était resté à gauche, à hauteur de la quatrième lombaire, qu'il était pénétré par le grêle sur son bord droit, que le colon montait directement jusqu'au niveau du cardia et de là descendait en anses très courtes pour se continuer avec une très brève S iliaque. L'appendice faisant suite au cœcum dans cette position anormale était perforé.

OBSERVATION XXXII
(résumée)

(Docteur Fournier, *Gaz. Méd. de Picardie*, janv. 1900)

Une femme de 19 ans fait une fausse couche, et se plaint du ventre depuis. Elle entre à l'hôpital et accuse dans la fosse iliaque gauche des douleurs. Le palper bi-manuel révèle que du côté droit les annexes sont normales, tandis qu'à gauche de l'utérus il y a une tumeur douloureuse assez dure, du volume d'une orange. La tumeur se déplace par rapport à l'utérus. Mais comme la douleur provoquée n'est pas excessive, on pense à une grossesse extra-utérine ou à une salpingo-ovarite gauche adhérant à l'utérus.

La laparotomie fait constater l'intégrité de la trompe et de l'ovaire droits. Sur le côté gauche de l'utérus, on décolle une masse inflammatoire dans la-

quelle se trouve de l'intestin : cœum et abouchement du colon. L'ovaire et la trompe gauche quoique tout à fait voisins de la masse inflammatoire, sont sains. Alors, dit M. Fournier, je m'occupe du cœcum dont j'enlève tous les exsudats et, à son extrémté, est une masse dure renfermant quelques gouttes de pus et qui n'est autre que l'appendice enflammé, et détruit complètement par les tissus néoplasiques.

OBSERVATION XXXIII
(résumée)

(Termet et Vanverts, *Gaz. des Hôp.*, mars 1897)

Garçon de 8 ans présentant depuis deux jours des phénomènes de péritonite : vomissements, constipation, crises douloureuses abdominales, uniquement à gauche.

A son entrée à l'Hôpital des Enfants-Malades, on constate les signes d'une péritonite généralisée avec maximum de douleur dans la fosse iliaque gauche.

Le chirurgien de garde, M. Guinard, pratique une laparotomie latérale gauche : la péritonite est généralisée; dans la fosse iliaque gauche, on trouve des débris de poche rompue; on y trouve également le cœcum et l'appendice qui est réséqué. Drainage. L'enfant meurt le lendemain.

A l'autopsie, on constate que du cœcum situé à

gauche part le colon ascendant qui se dirige obliquement de la fosse iliaque gauche vers l'hypocondre droit, où il se continue avec le colon transverse qui est normalement dirigé de droite à gauche.

Le colon ascendant, l'S iliaque, sont situés à leur place normale. Le méso-colon ascendant présente une largeur considérable, surtout à sa partie inférieure, puisque sa ligne d'attache fixe à la paroi abdominale postérieure occupe sa situation habituelle.

OBSERVATION XXXIV

(résumée)

(Ryerson Fowler. *Med. News*. 25 décembre 1893)

Homme de 19 ans, entre à l'hôpital avec les signes d'une péritonite septique, sept jours après le début de l'affection. Deux jours avant l'entrée à l'hôpital, le médecin avait constaté au-dessous du grand droit gauche, une tumeur qu'il avait rapportée à un engorgement fécal. Au début, les douleurs abdominales avaient été généralisées. A l'incision de l'abdomen, il s'écoula une très grande quantité de sérosité. Le cœcum fut trouvé immédiatement derrière l'ombilic, regardant à gauche; l'appendice situé sous le grand droit gauche, juste au-dessous de l'ombilic. On n'enleva pas l'appendice à cause de l'état général du malade. Mort quelques heures après l'opération.

OBSERVATION XXXV

(résumée)

(Ryerson Fowler. *Med. News.* 25 décembre 1893)

Femme de 25 ans qui fut prise brusquement de coliques violentes avec nausées et vomissements. Le ventre était douloureux partout avec une douleur un peu plus marquée au niveau du bord externe du grand droit gauche. On crut à une simple colique intestinale. 48 heures après, en se levant pour uriner, la malade ressent une douleur vive à gauche de l'ombilic, suivie bientôt de douleur généralisée avec collapsus et mort au bout de 7 heures.

L'autopsie montra une appendicite perforante. Le cœcum était maintenu par un court méso-colon, presque directement au-dessus du promontoire sacré, l'appendice, recourbé en haut et en dehors du dessous du grand droit gauche, était épaissi, infiltré et perforé dans la partie moyenne. Péritonite généralisée.

OBSERVATION XXXVI

(résumée)

(Ryerson Fowler. *Med. News.* 25 décembre 1893)

Garçon de 16 ans. Début par douleurs abdominales, nausées et vomissements. L'abdomen était distendu avec un empâtement un peu plus prononcé à

gauche. Zone de sensibilité au-dessous du grand droit gauche, commençant à l'ombilic et s'étendant vers le bas. Matité dans le flanc et la fosse iliaque gauches. Sensibilité aiguë de la région lombaire du même côté. Le diagnostic de l'appendicite gauche fut fait, et le même jour la laparotomie médiane pratiquée. Grande quantité de sérosité purulente. La tête du colon et le cœcum étaient déviés de leur position normale, recourbés à gauche et en haut vers l'ombilic, et perdus au milieu de fausses membranes adhérentes. Décès le troisième jour.

L'autopsie montra l'appendice gangréné et perforé; le cœcum était situé à gauche de la ligne médiane au niveau de l'ombilic.

OBSERVATION XXXVII

(résumée)

(Karewski)

Une jeune fille de 13 ans, en pleine santé, est prise, sur le chemin de l'école, de violentes douleurs à gauche, avec vomissements. Température 39°3, pouls 118, nausées. Examen : Rien du côté droit, pas de défense musculaire. L'hypocondre gauche tendu, est très douloureux à la pression. A travers le muscle droit gauche, on perçoit une résistance nette très douloureuse qui monte à droite; 15 jours avant, cette jeune fille avait eu ses premières règles, mais sans aucune douleur.

Diagnostic : Perforation de la pointe de l'appendice qui est très long et atteint le côté gauche. L'état de l'enfant empirant, nécessite l'intervention dans la nuit.

Laparotomie sur la ligne médiane. On trouve le cœcum près du bord gauche de l'utérus; l'appendice épais, de couleur rouge sombre fibrineux, s'étendait dans la moitié gauche du petit bassin. Pas d'exsudat liquide. Après ablation, fermeture.

OBSERVATION XXXIX

(Karewski)

P. B..., garçon de 8 ans, tomba malade le 2 décembre 1909, au soir, avec une fièvre légère, des douleurs abdominales et des vomissements. Depuis le matin, douleur violente uniquement à gauche, température 38°1, pouls 100. Examen : le ventre est partout dépressible, un peu météorisé. La région iléo-cœcale est complètement indolore. Dans l'hypocondre gauche, sensibilité prononcée à la pression. Ni vomissement, ni nausée. Diagnostic : Appendicite à gauche, vraisemblablement à la pointe de l'organe déplacé à gauche. Opération : incision oblique près de la ligne médiane, le muscle droit est récliné à gauche. Le cœcum très mobile est directement placé en avant; la partie distale de l'appendice a une apparence normale; l'organe est très long; il s'étend en travers en bas et à gauche. Ablation : mèche dans la partie gauche du Douglas. Guérison.

OBSERVATION XL

(Karewski)

G. S..., jeune fille de 20 ans, qui depuis cinq semaines souffre de manifestations typhiques, quand se produit un écoulement purulent du vagin, avec apparition de fièvre. Douleurs dans la moitié gauche de l'abdomen. Diagnostic : suppuration à gauche communiquant avec l'intestin, origine inconnue. — Opération : incision en haut du ligament de Poupart gauche; on découvre une perforation du gros intestin, la sécrétion du vagin se tarit, la fièvre persiste. La pression sur la région vésicale fait couler du pus à droite. On croit alors à une suppuration péricystique, ne communiquant pas suffisamment avec la plaie, et, dans une deuxième opération, on trouva entre les deux muscles droits la voie de la suppuration. On tomba alors tout à fait en haut de la fistule purulente sur un corps cylindrique reposant sur le fond de la vessie, dont le contenu était dur et qui, par son développement, se présentait comme l'appendice. Ablation : vomissements pendant 8 jours. Guérison progressive et complète.

OBSERVATION XLI

(Karewski)

R. H..., 6 ans, souffre de douleurs dans l'abdomen surtout au moment des selles. Température in-

termittente. Pas de vomissement; parfois troubles urinaires. Examen : rien dans la région iléo-cœcale, situs normal des viscères. Le toucher rectal dénote à gauche, une tumeur dure très sensible, de la grosseur d'une noix, non adhérente à la paroi du bassin, située près de la vessie.

Diagnostic : abcès intra-péritonéal et appendiculaire gauche par perforation de la pointe. Opération : Incision profonde droite; on tombe sur le cœcum libre, mobile, dont l'appendice est en arrière et en bas. Il est fixé. Mais après avoir repoussé vigoureusement la paroi abdominale vers la gauche, en refoulant l'intestin grêle vers le haut, on reconnaît que la partie initiale se termine profondément à gauche dans un corps en forme de tumeur aux alentours duquel les anses intestinales sont accolées. Perforation de la pointe et dilatation ampullaire de l'appendice. Guérison.

OBSERVATION XLII

(Karewski)

Une femme avait été atteinte il y a 1 an 1/2 d'un abcès accompagné de violentes douleurs dans la partie gauche de l'abdomen. Cet abcès fut vidé par une incision. Il restait une fistule qui se refermait et s'ouvrait alternativement. Examen : Femme en bonne santé qui porte une cicatrice avec fistule d'où s'échappe un pus fétide. L'annexe gauche est trans-

formée en une tumeur de la grosseur d'une pomme adhérant à l'utérus, qui est dévié à gauche. Diagnostic : Abcès paramétrique ouvert en dehors avec perforation d'intestin. Opération : Incision à gauche. En attirant l'utérus, on reconnaît que le cœcum est collé au fond de l'utérus et que l'appendice de la grosseur du doigt, est entré en liaison avec la trompe gauche et l'ovaire. L'appendice rempli de pus est enlevé. Mickulick. Guérison.

OBSERVATION XLIII

(Karewski)

Actinomycose de la moitié gauche du bassin avec perforation de la peau à plusieurs endroits. L'appendice qui contenait un gros calcul, était situé à gauche sous l'ombilic et était vraisemblablement cause de la maladie. Il y avait du moins pas d'autre perforation de l'intestin, et l'on parvint, après avoir éloigné l'appendice, l'avoir fendu suffisamment, et gratté les endroits recouverts d'actinomycose, à guérir d'une façon durable ce garçon de 8 ans. Cependant, dans ce cas, on trouva des modifications et des déplacements de l'intestin, comme il y en a ordinairement dans l'actinomycose, de sorte que l'on ne peut formuler un jugement certain sur le situs viscerum primitif.

OBSERVATION LXIV

(Karewski)

Mlle O..., 62 ans, souffre depuis longtemps d'une petite hernie ombilicale et d'une constipation chronique. Depuis deux ans, coliques fréquentes. Les douleurs s'accompagnent de contractures d'un gros et épais paquet intestinal, elles commencent à gauche. Pas de fièvre. L'observation des organes génitaux montre l'hymen intact et tendu. Le toucher rectal montre l'utérus et ses annexes très petits. Diagnostic : péritonite chronique adhérente dont les bords inférieurs de l'anneau herniaire sont probablement le point de départ. Opération : Incision paramédiane du bord inférieur de l'anneau vers le bas. On sent vers le bas de la paroi abdominale des anses intestinales adhérentes. On prolonge l'incision jusqu'à la symphise. On voit dans le mésentère très court, un corps cylindrique qui est en connexion directe avec le cœcum, situé lui-même tout à fait à gauche. Ce corps est l'appendice soudé à l'anse sigmoïde. Ablation. Suture.

OBSERVATION XLV

(Bérard et Vignard. *L'Appendicite*, 1914 ; Cas de Karewski)

Dans un cas qui a trait à un garçon de 5 ans, l'appendicite gauche a revêtu le tableau d'une spon-

dylite avec abcès par congestion. Sans fièvre, sans douleurs abdominales, sans symptômes intestinaux, cet enfant a commencé par traîner la jambe gauche, puis a présenté, en flexion, une contracture de l'articulation coxo-fémorale. Le redressement de la hanche pouvait se faire, mais provoquait des douleurs très vives, les mouvements de rotation, d'adduction et d'abduction étaient faciles. Par la palpation, ainsi que par le toucher, on sentait dans la fosse iliaque gauche, une collection fluctuante du volume d'un poing. Pas de signe de spondylite, mais ancienne cicatrice d'adénopathie cervicale. La ponction qui devait être suivie d'une injection d'iodoforme donna issue à un liquide purulent, ne ressemblant pas à du pus tuberculeux. Une incision, faite dans la fosse iliaque gauche, puis une opération plus complète, montrèrent qu'il s'agissait d'un abcès péri-appendiculaire avec un appendice situé à gauche, entouré d'adhérences et de fausses membranes, et perforé à son extrémité.

OBSERVATION XLVI

(Bérard et Vignard. *L'Appendicite*, 1914 ; Cas de Karewski)

Chez une femme de 38 ans, le tableau simulé par l'appendicite à gauche était celui de l'iléus. Cette malade avait été prise brusquement de douleurs abdominales avec vomissements météorismes et arrêt

des gaz et des matières. Pas de fièvre. L'examen permit de constater l'existence d'une tumeur fluctuante au-dessus du ligament de Poupart. On diagnostiqua un iléus paralytique avec torsion du pédicule d'une tumeur de l'ovaire. En raison de l'état de la malade, on se contenta d'une ponction exploratrice à travers le vagin. Par le trocart, enfoncé dans le cul-de-sac vaginal gauche, s'écoula un pus abondant. Incision de l'abcès et drainage. Cette intervention amena une amélioration considérable et, lorsque, quelques semaines plus tard, on intervint par la laparotomie, on constata que la tumeur de la fosse iliaque gauche était constituée par une collection purulente englobant l'appendice et la trompe gauche soudés tous les deux avec une anse intestinale.

OBSERVATION XLVII

(Bérard et Vignard. *L'Appendicite*, 1914 ; Cas de Karewski)

Il n'est pas jusqu'à la neurasthénie que l'appendicite gauche n'ait simulée. Car c'est avec le diagnostic de neurasthénie, posé par un neurologue célèbre, que le malade, un homme de 36 ans, se présenta chez M. Karewski, offrant pour toute symptomatologie, des douleurs sous-ombilicales sur une ligne oblique traversant la fosse iliaque gauche. Pas de symptômes abdominaux.

En se basant sur les données de l'insufflation

rectale, Karewski fit le diagnostic probable d'appendicite chronique à gauche, avec adhérence ayant amené une coudure de l'intestin. L'opération confirma ce diagnostic en montrant un cœcum situé à gauche, tout près de l'S iliaque et se terminant par un appendice augmenté de volume et englobé dans une masse d'adhérences fibreuses. Ajoutons que cette appendicite chronique à gauche, avec péritonite adhésive, fut encore trouvée chez une femme dont les symptômes vagues du côté de l'abdomen avaient été attribués à une hernie ombilicale.

OBSERVATION XLVIII

(résumée)

(Thoby, Thèse de Paris, 1913)

Il s'agit d'un enfant de 14 ans qui entre en pleine péritonite à l'Hôtel-Dieu (Nantes). L'enfant avait été pris d'une douleur subite péri-ombilicale, très violente, accompagnée de vomissements. Les douleurs reprennent et sont localisées à gauche. Le vomissements sont nombreux, avec frissons, sueurs, tendances au collapsus. Le ventre est ballonné, immobilisé. Arrêt des matières et des gaz. Le diagnostic de péritonite appendiculaire par perforation avec peut-être appendice à gauche est porté. Opération : Incision de Roux, dans la fosse iliaque droite ; l'intestin grêle dilaté fait hernie ; on cherche l'appendice mais on ne trouve ni cœcum, ni colon ascen-

dant. En allant vers la ligne médiane, on sent des anses agglomérées et du pus semble venir de cette région. Fermeture et incision sur le bord externe du muscle droit, gauche, au niveau de la fosse iliaque. Au milieu de quelques anses agglutinées, on découvre facilement le cœcum suivi de son appendice. Celui-ci, sphacélé, et perforé est réséqué, drainage, fermeture. Mort le lendemain. Autopsie : le cœcum est dans la fosse iliaque gauche; tout le gros intestin est à gauche de la ligne médiane et tout l'intestin grêle à droite.

CONCLUSIONS

1° Il y a appendicite à gauche chaque fois que la douleur, la tuméfaction inflammatoire ou l'abcès se manifestent d'emblée et évoluent à gauche de la ligne médiane, du fait de la présence dans la moitié gauche de l'abdomen du segment iléo-cœcal ou seulement de l'appendice.

L'existence d'un foyer à gauche n'implique pas le fait d'un déplacement de l'appendice, il peut s'agir là d'un abcès à distance.

2° La situation de l'appendice à gauche est due soit à :

a) Une inversion totale ou partielle des viscères.

b) Un excès ou un défaut de la migration, de la rotation, de la descente ou de la fixation du cœcum.

c) Une longueur exagérée de l'appendice et sa direction transversale en dedans. (Ces causes peuvent exister séparément ou s'ajouter les unes aux autres).

3° La douleur à gauche a été notée fréquemment avec des appendices en situation normale.

4° L'appendicite à gauche peut se traduire par des douleurs à droite et uniquement à droite.

5° Les appendicites à gauche sont plus fréquentes qu'on ne le pense en général.

6° Avant l'intervention, et toutes les fois qu'on le peut, il est particulièrement important de procéder à l'examen radioscopique ou radiographique qui permet de préciser de façon certaine la position du cœcum et de l'appendice.

7° Le pronostic n'est pas plus sombre que pour les appendicites à droite si le diagnostic en est fait.

8° La technique opératoire est peu différente de celle qu'on emploie communément pour l'appendicite ordinaire : c'est l'incision à gauche au lieu qu'elle soit à droite, ou bien l'incision médiane quand il subsiste des doutes ou que l'on craint des difficultés.

Vu : le *Doyen*,
BALTHAZARD.

Vu : le *Président*,
LENORMANT

Vu et permis d'imprimer :
le *Recteur de l'Académie de Paris*,
CHARLETY.

BIBLIOGRAPHIE

Albretch H. — Congenital anomalies in position of the appendix and congenital predispositions to appendicitis. Wein. Klin. Woch. XXII, 1909, p. 1359.

Alexander J. M. — Lancet. clin., 1880, n. s. IV, 511.

Alglave. — Etude sur le traitement chirurgical de la tuberculose du segment iléo-cœcal de l'intestin. Thèse de Paris, 1904.

Amory O. F. — Relative frequency of various abnormal positions of vermiforme appendix and direct bearing on appendical mortality. Virginia. M. Monthly, 55, 118-120, mai 1928.

Appelmans R. — Sur les malformations congénitales de l'intestin. Revue de chir. 1929, p. 729.

Aroud. — Thèse de Lyon, 1900.

Aubourg. — Radio de l'appendice iléo-cœcal sur le vivant. Presse Médicale, mai 1910.

Auvray. — Diagnostic de l'appendicite.

Barbet. — Quelques formes anormales d'appendicite avec abcès iliaque gauche. Thèse de Paris, 1898.

Bardin V. — Les tumeurs inflammatoires de l'S iliaque. Thèse Lyon, 1906.

Bariety. — Thèse de Paris, 1895.

Battle W. H. — Lancet (London) 1922, n° 5160, p. 165.

Battaglia M. — Direzione anormale dell' appendice. Annali ital. di chirurgia, I, mai 1922, p. 252.

Baumgartner. — Appendicite chez une malade atteinte d'anomalie du gros intestin. Congrès de chir., 1912.

Bénard. — Des localisations extra-péritonéales de l'appendicite. Thèse de Lyon, 1898.

Bel G. S. — Situs inversus viscerum totalis or complete transposition of viscera. New-Orléans, M. S. J., 76, 140, 1923.

Bérard et Vignard. — De l'appendicite, 1914.

Berry. — Tr. Path. soc., London, 1850, p. 222.

Bertone C. — Appendicite e situs viscerum inversus ; contributo casistico. Riv. di. chir. II, n° 2, p. 36, mars-avril 1923.

Blake. — Malposition of the appendix. Ann. of. Surg., p. 394, 1905.

Boudaillez. — Thèse de Paris 1910.

Bouilly. — Semaine gynéco. obst. 1897.

Branche J. — Les abcès de la région lombaire d'origine intestinale. Thèse de Lyon, 1912.

Brewer et Blake. — Arch. f. Kl. chir., 1909, t. LXXXIX.

Broca. — Bull. de la Soc. anat. de Paris, 1891.

Bruce Young. — On developpement and abnormal arrangement of the intestine. Mémoirs and memoranda in anatomy. Vol. 1, 1889.

— Abnormal disposition of the colon. Journal of anatomy and physiology, oct. 1884.

Burkhart. — Münch, Méd. Woch, 11 déc. 1906.

Buy. — Anatomie du colon transverse. Thèse de Toulouse, 1901.

Buizard. — Paris chirurgical, 1915.

Cabot. — Boston M. S. J., 1836, XLVI, 70.

Cadenat F. M. — Vraies et fausses appendicites, diagnostic clinique, radiologique, opératoire. Concours, Méd. Paris, 1923, n° 10 *bis*, p. 869.

Cade. — Colites infectieuses aiguës chez l'adulte. XIIIe Congrès Français de Médecine.

Carlson. — De quelques formes de péritonite chronique dans la partie latérale gauche de l'abdomen. Hygiea, juin 1904, in Semaine Médicale du 7 septembre 1904.

Carpenter H. C. — Child with transposition of the viscera. Arch. Ped. 35, 1918, p. 366.

Casariego-Garcia A. — Cases of anomalous position of the ileo-cœcal appendix observed in Cuba. Act. y trab. de ii. cong. Méd. Nac de Habana, 1911, p. 320.

Case. — Left sided appendicite. Am. J. Rœntgend, N. Y., 1916, p. 332.

Chauveau. — De l'appendicite gauche. Thèse de Paris, 1906.

Chiene. — J. Anat. physiol. London, mai 1868-1870, avril 1883.

Christie. — Appendicite avec le cœcum situé à gauche. Lancet London, 1916, I, p. 676.

Christ. — Appendicite méconnue. Schweizerische medi. Woch, Bâle, 2 octobre 1926.

Cieland. — J. Anat. et physio., London, mai 1868 et 1870, avril 1883.

Clado. — Anatomie et embryologie de l'app. cœcal. Bull. de la Soc. de biologie, janvier 1892.

Clark et Harvey. — Congenital variations in the peritoneal relation of the ascending colon, cœcum, appendix, and terminal ileon. Annals of Surg., 67, p. 641, 1918.

Condamin. — Appendice iléo-cœcal. Province Médicale, février 1891.

Corner E. M. — Fatal case of left sided appendicitis. Med. press et cire, 1919, LXXXIX, p. 143.

Cornioley. — Revue médicale de la Suisse Romande, février 1920.

Corsonello P. — Siège habituel et exceptionnel de l'appendicite. Bruxelles Médical, 8, p. 95, novembre 1927.

Courboulès et Sauvé. — Sur un cas d'appendicite aiguë avec pouls ralenti et inversion totale des organes. Soc. Nat. de chir., février 1926.

Courtois Suffit. — In traité de Médecine de Charcot, Bouchard et Brissaud. T. III, p. 472.

Cruveilhier. — Dictionnaire de Méd. et de chir. pratiques. Article Abdomen. Paris 1829.

Dayabhai N. — Indian Méd. Rec., Calcutta, IV, 286, 1893.

Descomps. — Anomalie de la Soc. Anat. de Paris, juillet 1909.

Dieulafay. — Path. int., 10e édit., p. 305.

Doléris. — Bull. soc. obst. et gynéco., 14 octobre 1897.
Dormoy. — Thèse de Lyon, 1897.
Ducatte. — Les ptoses du gros intestin. Thèse de Paris, 1899.
Dufour et Podevin. — Soc. Méd. des Hôp., janvier 1913.
Esquirol. — J. gén. de méd., chir., pharm., 1818, LXII, p. 341.
Estor, Delord et Guibald. — Bull. soc. des sc. méd. et biol. de Montpellier, III, 1922, p. 206.
Fagge et Hilton — Guy's Hospt. Reports, 1882, XIV, p. 272.
Fairland E. — British M. J., 1879, p. 851.
Farabeuf. — Arrêt d'évolution de l'intestin. Progrès Médical, 1885.
Faure J. L. — Anomalie dans la situation du cœc. et de l'extrémité de l'iléon. Bull. de la Soc. Anat., janvier 1895.
Fergusson. — On the surgical anatomy of the vermiforme appendix. Am. J. of. Méd. sc., 1890.
Flower. — Med., Times et gaz, 1872, I, p. 291.
Foges. — Soc. imp. roy. Med. de Vienne, mai 1896, in Semaine medicale, 1896.
Fournier. — Un cas d'appendicite à gauche. Bull. Méd., mai 1900.
Français R. — Appendicite à gauche. (Rapport de Buizard), Paris, chir., XV, 1923, p. 35.
Fromont. — Contribution à l'anat. topographique de la portion sous-diaph. du tube digestif. Thèse de Lille, 1889.
Gaumé. — Appendicite englobant l'ovaire et la trompe. Paris, chir. XIII, 1921, avril-mai, p. 235.
Geissler. — Zeits. f. Méd. chir. und Geburt, 1807, p. 534.
Gloruniger A. B. — Some abnormal position of the appendix. Am. Med., 1904, VII, 558.
Gourget. — Cœcum mobile et appendicite chronique. Presse Méd., 5 novembre 1910.
Granville-Chapenan. — Appendice flottant. Brit. Méd. J. Londres, février 1926.
Gronross. — Anat. Anzeiger, 1893, t. 9, p. 94.

Guibé. — Anomalie du gros intestin. Bull. Soc. Anat., novembre 1909.

Guinard. — In traité de chirurgie de Le Dentu et Delbet.

Guiseppe Agostini. — Note sur un cas de dextrocardie avec transposition complète des viscères. L'Ospedale Maggiore, Italia, février 1928.

Guyot et Daraignez. — Sur un cas de fausse appendicite. Journal de Méd. de Bordeaux, XCV, mars 1923, p. 166.

Harris. — Appendix on the left side. Med. rec., N. Y., 1899, LVI, p. 868.

Hartmann. — Quelques remarques sur le développement et la torsion de l'intestin. Bull. de la Soc. anat. de Paris, 1889, p. 133.

— Proctoscopie et sigmoïdoscopie. Arch. des Mal. de l'app., digestif et de la nut., mai 1908.

Hartwell J. A. — Diverticulite intestinale. Soc. de chir., N. Y., in revue de chir., septembre 1910, p. 711.

Herkes J. W. — Acute obstruction by Meckel's diverticulum with symptoms ressembling appendicitis. Brit. Med. Jour., 1923, n° 3252, p. 719.

Herrmann. — Warthin memorial volume, 1927.

Hermans A. G. — Appendicite avec position anormale de l'app., 2 cas. Nederl. Tijdschr. v. geneesk. 1214, septembre 1927.

Hilaire G. — Histoire des anomalies de l'organisation, etc., 1850, p. 378.

Holmes E. W. — Left sided appendicitis. N. Y. M. J., 1903, LXXVIII, 744.

Hornemann. — Ugeskr., f., Lœger, Kobenh, 1916.

Hubert P. — On unusual case of appendicitis. British M. J., septembre 1914.

Ibarbia. — Appendicite à gauche. Deux cas par vice de rotation du colon. Revista de cirurgia, Buenos-Aires.

Jaboulay. — Absence de torsion intestinale. Progrès Méd., 25 juillet 1891.

— Province Méd., 24 octobre 1891.

Jacob. — Thèse de Paris, 1897.

Jacolescon. — Left sided appendicite insité inversum viscerum totale. Amer. J. obst. N. Y., 1917, LXXVI, p. 953.

Jalaguier. — Traité de chir. Duplay-Reclus, t. VI.

Jayle. — Anomalie du péritoine. Bull. de la Soc. Anat. de Paris, janvier 1894.

Johnson A. B. — Appendicitis, Misplaced appendix. Amer. J. Surg., 1908, XIVII

— Un cas d'appendicite à gauche.

Jonas A. F. — Undescended cœcum and vermiform appendix. Report of cases. Journ. am. med. assoc. LXXVI, 1921, n° 26, p. 1821.

Jonnesco. — Paris Med., 1890.

— Colon pelvien pendant la vie intra-utérine. Thèse Paris, 1892.

Karewski. — Appendicite à gauche. Berl. Klin. Woch, 1910, XLVII, 194.

Kelly-Howard. — Appendicitis and other deseases of the vermiforme appendix, 1909, p. 26.

Kelly-Hurdon. — The vermiform app. and its deseases. Sannders and C°, Philadelphie, 1905.

Klumpke. — Transposition des viscères de la cavité abdo. et thoracique. Soc. anat. de Paris, février 1887.

Kœlliker. — Embryologie du développement de l'homme et des animaux supérieurs. Trad. Schneider, Paris, 1882.

Kœrbler G. — Sur le diagnostic de l'appendicite par la douleur à la pression. Rev. de chir. 1929, p. 347.

Köhler. — Anomalie de l'app. Zeutralblatt, f. chir. Liepzig, mai 1926.

Küss V. — Thèse de Paris, 1909.

Lacasse et Nau. — Anomalie de situation et de vol. de l'intestin. Bull. Soc. anat., janvier 1904.

Lafforgue. — Recherches anat. sur l'app. vermiforme du cœcum. Jour. interna. d'anat. et physio. 1893.

Lance. — Deux cas d'app. pelv. gauches. Bull. Mem. Soc. anat., octobre-novembre 1902.

Landgraf. — Nachtrag zum artikel « Appendizitis und situs inversus », Münchener Mediz. Woch, LXIX, 1922, n° 38, p. 1384.

Lake B. G. — Report of an extremely long vermiform appendix. J. A. M. A., 75, 1920.

Leede. — Disturbances of cœcum and app. Northwest med. seattle, août, n° 8, p. 239.

Lefebvre. — Un cas d'appendicite cœcum à gauche. Clinique, Bruxelles 1913, XXVIII, p. 297.

Lequeu. — Développement sit. du cœcum chez l'enfant. Bull. et mém. de la Soc. Anat. 1891.

— Monographie sur l'appendicite.

Le Landais. — Abcès iliaques gauches d'origine sigmoïdienne. Thèse de Lyon 1910-1911.

Leplay. — Position anormale de l'appendice. Bull. et Mém. Soc. Anat. de Paris, 1914, LXXXIX, 312.

Lerda. — L'appendice iléocœcal ectopique. Presse médicale, 1912, XX, p. 36.

Leroy. — Diagnostic différentiel de l'app. et des affections periutérines.

Le Wald. — Complète transposition of the viscera. J. A. M. A., 84, p. 261, 1925.

Liertz. — Statistiques d'app. Arch. f. Kl. chir., T. LXXXIX, 1911.

Lockwood C. D. — British., M. J., XI, 1882, p. 574.

Loison, Broca, Jalaguier. — Bull. et Mém. Soc. de chir., 1906.

Luiebaek P. E. — Extraordinary case of situs inversus totalis. J. A. M. A., 75, 1775, 1920.

Lyle. — Ann. Surg. 1916, p. 124.

Madiwaveitia. — Arch. Espan. Enfer. d. Aparato digestivo y de la nutricion, Madrid, juillet 1922.

Maxwell-Telling. — Les diverticules acquis de l'anse sigmoïdienne. Consid. spéciales au point de vue des processus patho-secondaires et de leurs signes cliniques. Lancet, 1908. In Semaine Médicale, 22 avril 1908.

Mayor. — Archives des maladies de l'app. digestif, oct. 1907.

Mazet F. — Les torsions path. du gros intestin. Thèse de Lyon, 1912.

Ménard. — Des variétés anatomiques de l'app. cœcal et de leur influence sur la pathogénie de l'appendicite. Thèse de Paris, 1902.

Michel et Mathieu. — Bull. Soc. d'Obst. et Gynéco. XII, 1923, n° 4, p. 321.

Milton G. — Congénital intestinal anomalies. Chicago, surg. Gyn., Obst., XXI, 1915, p. 447.

Mitchell F. — Appendicitis with non descent of the cœcum. Ann. of surg. 85, 1927.

Monod. — Congrès de chir. VIII° session, 1894.

Morgagni. — De sedibus et causes morborum, vol. III, p. 34.

Mornard. — Appendice à gauche. Soc. de chir. de Paris, avril 1926.

Mouks et Blake. — The normal appendix its lenght, its mesentery, its position or direction (656 autopsies). Boston Méd. Surg. 1902.

Mougeolle J. C. — Thèse de Nancy, 1922, 1923.

Müller. — Loire Médicale 1913.

Nancrede. — The occasional presence of the appendix on the left side of the abdomen without transposition of the viscera explained illustraded by one operated case. Tr. clin. soc. univ. Midrigan, am., arbor., 1914, p. 26.

Nather C. — The left sided abdo. abscess, as a complication of app. Chicago, surg. Gyn. Obst., avril 1925.

Nicoll J. N. — Glasgow M. J., 1905, LXIII, p. 124.

Nové-Josserand. — Lyon Méd., janv. 1892, p. 14.

Obratzoff. — Médecine moderne 1895, p. 409.

Oulié J. — Bull. et Mém., Soc. Anat., XCIV, 1924, p. 388.

Palamoutain. — J. Am., Méd. Ass., 1915, p. 1896.

Patel. — Sigmoïdites et persigmoïdites. Revue de Chir., 1907, p. 420.

Péraire. — Des positions anormales de l'app. au cours de d'appendicectomie. Soc. des Chir. de Paris, juin 1926.

Pérignon. — Thèse de Paris, 1892.

Piard. — Thèse de Paris, 1895.

Pinto O. — Difficuldades diagnosticos em certas appendicites. Rev. Med. cir. do Brazil, XXXII, 1924, p. 454.

Podevin et Dufour. — Soc.. Méd. des Hôpit., janv. 1913.

Primerose A. — J. Am., Ass., sept. 1914, p. 842.

Pujol. — Gaz. des Hôpitaux, oct. 1896.

Prenant. — Eléments d'embryologie de l'homme et des vertébrés. T. 2, p. 777.

Proust et Paris. — Rev. de Gynéco. et de Chir. abdo., 1915.

Quénu et Heitz-Boyer. — Anatomie du cœcum et de l'appendice. Bull. et Mém. de la Soc. Anat. de Paris, 1904, n° 10.

Rawson K. — Left sided appendicitis with death from preliminary anœsthesia. Lancet clin., 1911, CVI, 327. Clin. Chicago, 1911, XXXII, p. 630.

Reed. — Edimbourgh M. S. J., 1836, XLVI, p. 70.

Régnier. — Les sigmoïdites. Thèse de Lyon, 1897.

Ricard. — L'Appendicite, revue générale, Gazette des Hôpit., 1891.

Ricord. — L'Appendicite, revue générale. Gazette des Hôpit.,

Risel. — Zentralblatt für patho. anat., Bd 20, H 15a, 1909.

Robinson B. — Galliard's. M. J., N. Y., 1895, LXI, p. 88.

Rogie. — Disposition anormale du gros intestin. Bull. de la Soc. anatomo-clinique de Lille, 1891, p. 77.

Routier. — Communication à la Soc. de Chir. Bull. de la Soc. de Chir., oct. 1890.

Rush L. — Appendicitis with miror transposition of viscera. New-Orleans, M. S. J., 80, p. 829, 1928.

Ryerson Fowler. — Med. news, 25 nov. 1893.

Saillant. — Thèse de Lyon, 1906.

Saint-Clair. — West. Med. Time, 1915, p. 322.

Sauerbeck. — Un cas d'app. à gauche. Arch. für. Klinische, Chir., 1909, in Jour. de Chir., 1910, T. II.

Sawicky. — Gazette Lekarska, oct. 1908.

Schellong. O. — A case of left sided appendicitis in a stubboruly constipated child, one and three fowthree fourths years old, ofter chicken por., Méd. Klin., 1908, IV, p. 1722.

Schrup. — Left sided appendicite with report of a case littérature. Surg. Gyn. Obst. Chicago, 1916, XXI, p. 442.

Schrup. J. H. — Some unusual intra abdominal suppuration. Dubuque Country M. Soc., mai 1908.

Schwartz. — Bull. de la Soc. de Chir., oct. 1890. Paris Méd., XV, 1925, p. 94.

Senglar. — Appendicite avec sympto à gauche. Thèse de Montpellier, 1905-1906.

Shoher J. B. — Anomalous position of the colon. Am. J. M. Soc., 1898, CXVI, p. 405.

Sick. — Cœcum mobile, fixierte Appendix. Zentr. f. chir., 1911, n° 22.

Smith C. H. — Transposition of viscera. Arch. Ped. 36, 180, 1919.

Sokolova. — Etude sur l'inflammation de l'app. situé à gauche. Roussky Vratch., T. IX, août 1910, in Jour. de Chir., 1910, p. 430.

South. — Med. Jour. Australia, 1914-1916, p. 160.

Stiéda. — Thèse inaugurale de l'Institut d'Anat. de Königsberg.

Stone W. J. — J. A. M. A., 60, p. 1296, 1913.

Strauss. — Deutsche Mediz. Woch., déc. 1909.

Summers J. E. — Transposition of the viscera. Nebraska M. J., 8, 117, 1923.

Talamon. — La colique appendiculaire, 1900.

Taylor W. A. — Unusual case of appendicitis. Lancet, avril 1928, p. 857.

Témoin. — Académie Med., Séance du 1er juillet 1919.

Termet et Vauverts. — De la prédominance des symp. à gauche dans l'app. Gaz. des Hôpitaux, oct. 1896, mars 1897.

Testut. — Traité d'anatomie, T. III.

Thevenard. — Appendicite en position anormale de l'appendice. Soc. des Chir. de Paris, juin 1926.

Thompson. — London Med. Gaz., 1836, I, p. 557.

Toldt. — Bare Med. Wach. der gekrose de menschlichen Darmcanales. Wien 1879, Wien 1889, Wien 1893.

Trèves. — British Med. Jour. 1895.

Tuffier. — Archives générales de Méd., 1887, p. 661.
Turner W. — Edimb. M. J., 1863, IX, p. 110.
Vallée. — Thèse de Paris, 1900.
Verdenal. — Thèse de Lyon, 1906.
Von Arx. — Corresp. Bl. f. Schw. Aertze, déc. 1886.
Watther. — L'appendicite à gauche. Ass. franç. de Chir., 1912, XXV, p. 633.
Walshaw. — St Bartholomew's Hospital Reports, vol. XVI.
Willis. — Ann. of surg., août 1925.
Wilman. — Das cœcum mobile u. die chronische appendicitis. Deutsche, Méd. Woch., 1909.
Wilms. — Chronische appendicitis u cœcum mobile. Zent. f. Chir., 1908, n° 37.
— Das cœcum mobile als ursache maucher Fälle von sogen. Chronische appendicitis. Deut Med. Woch, 1908. n° 41.
Wood H. G. — Surg. Gyn. Obst., 23, 1916, p. 344.
Yodice A. — Appendicite, considérations sobre ochenta casos. La semena medica, Buenos-Aires.
Zimmerman. — Appendicite atypique. Am. J. of surg. N. Y., vol. XXXIX, nov. 1925.